

CASOS CLÍNICOS

Caso Clínico 1

Paciente de sexo masculino, 18 años, previamente sano, comienza la noche anterior con: fiebre, escalofríos, sudoración, artromialgia. Dolor tórax, tos con expectoración purulenta.

Razonamiento Inicial

Huésped normal.

Infección Adquirida en la comunidad.

Comienzo agudo.

Síndrome G. Infeccioso

Bacteriemia.

Foco respiratorio.

Hipótesis Diagnóstica: I.R.B.

Exámen Físico

- **Lúcido, febril, sudoroso.**
- **Eupneico.**
- **Expansión respiratoria disminuida por dolor.**
- **Matitez en campo medio D.**
- **Columna sonora.**
- **Rales crepitantes en campo medio, pulmón D. Con respiración soplante.**

Conclusión semiológica

Síndrome Gral Infeccioso



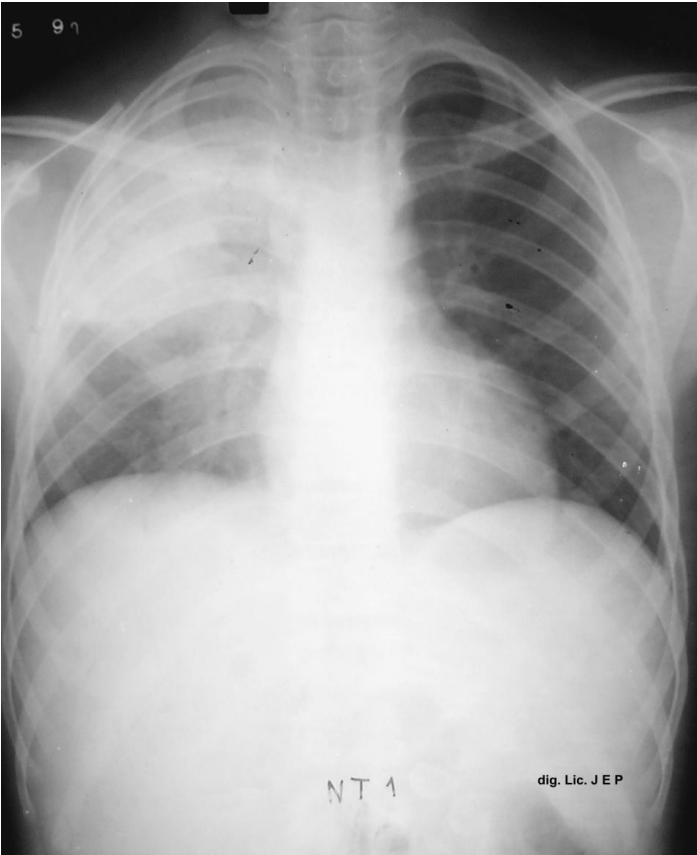
Infección Respiratoria Baja

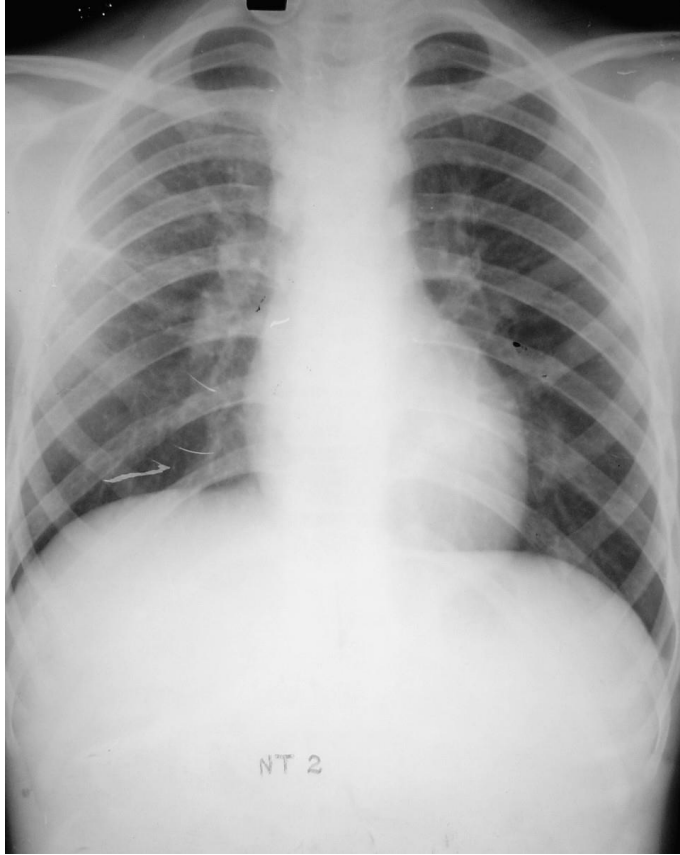

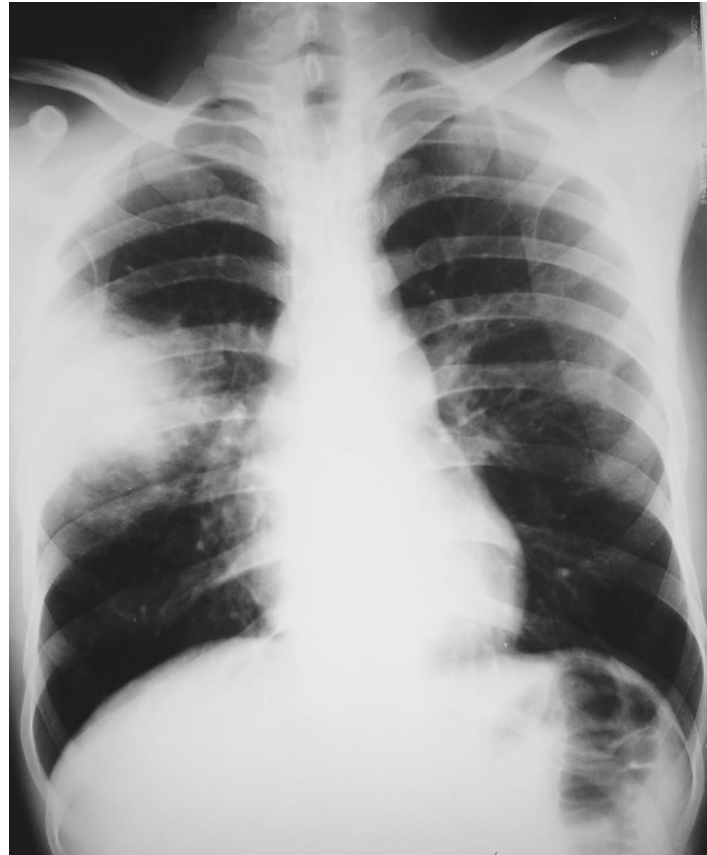
Síndrome de Condensación



Neumonía Típica (Neumococo)







TRATAMIENTO

Amoxilina E.V 1g cada 8 hs

Opciones:

Amoxicilina oral 1 g cada 8 hs.

Claritromicina oral 500 mgr cada 12.

Duración del tratamiento 7 a 10 días.

Caso Clínico 2

Paciente varón, 52 años, fumador de 30 cigarrillos por día. Comienza su cuadro hace una semana: algias difusas, fiebre, astenia, adinamia, disnea al esfuerzo, tos, seca irritativa.

Razonamiento Inicial

Paciente fumador importante.

Sin otra comorbilidad.

Sin internación previa.

Síndrome gral infeccioso.

Evolución subaguda.

Foco respiratorio.

Síntoma importante: disnea.

Exámen Físico

Paciente lúcido.

Febril.

Polipneico mínimo.

Percusión sin alteración.

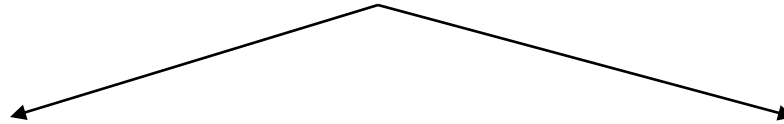
Escasos rales difusos bilaterales, con sibilancias aisladas.

Conclusión Semiológica

Síndrome Gral Infeccioso

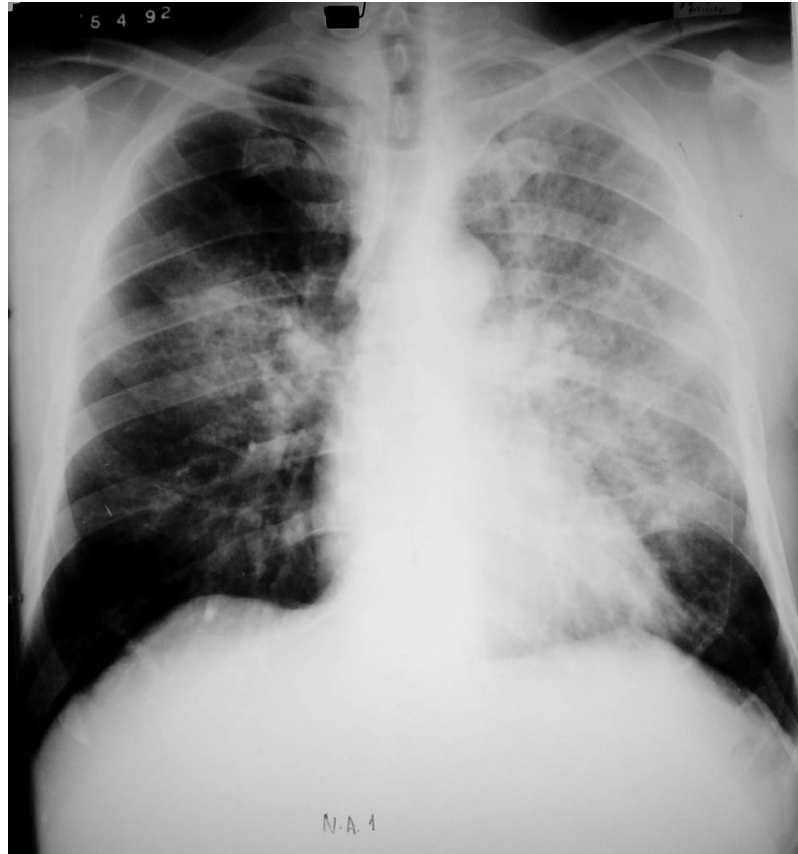


Infección Respiratoria



S. Bronquial Obst.

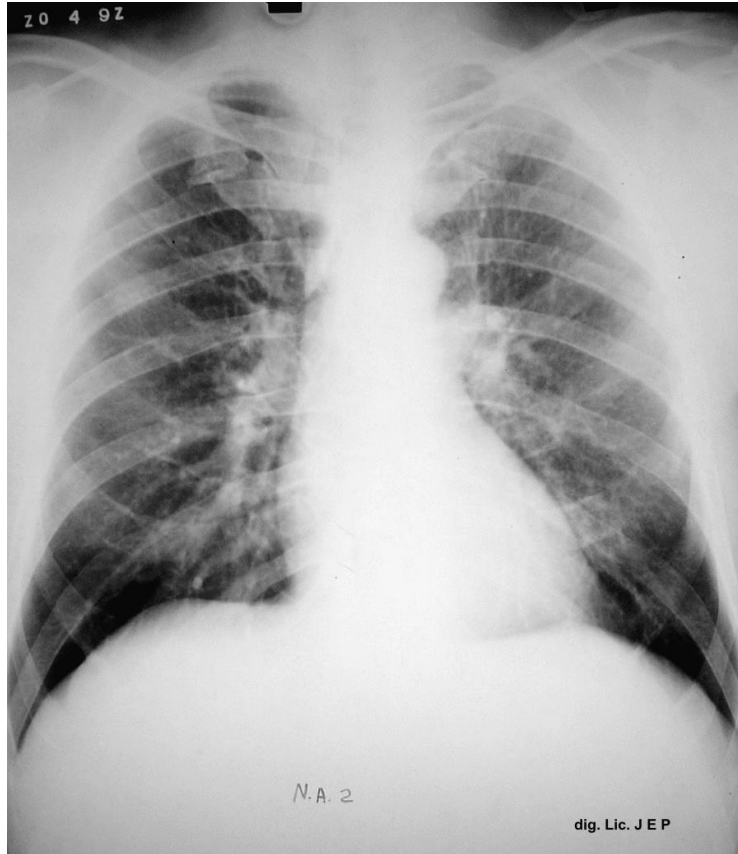
I.R.B.

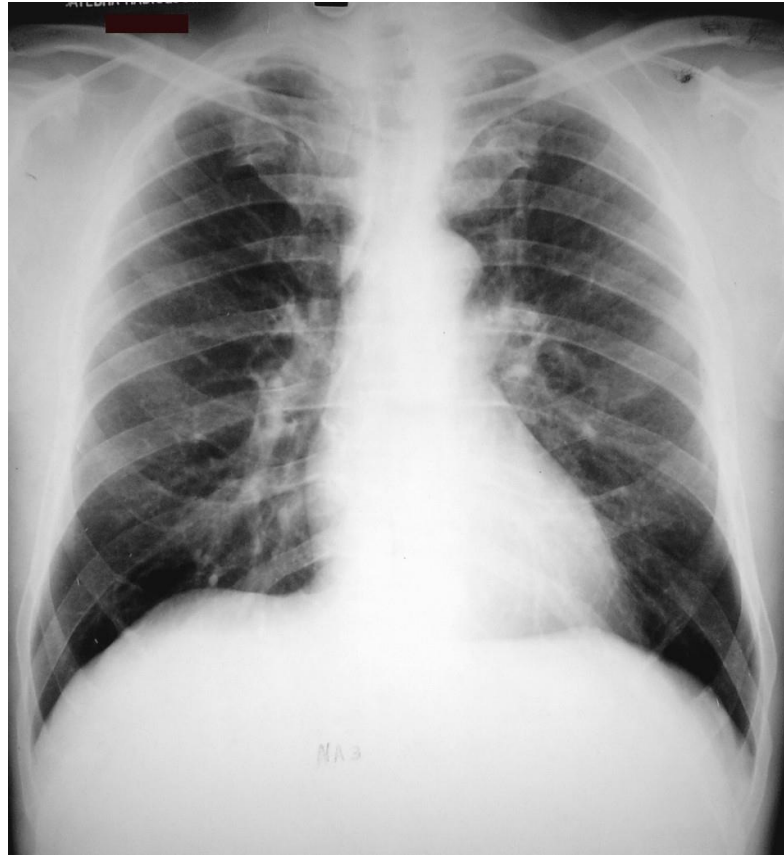

Radiología

Infiltrados bilaterales, difusos, que parten de los hilos hacia la periferia, intersticiales, sin cavidades, sin derrames.

Disociación clínica-radiológica





Diagnóstico definitivo

Neumonitis, Neumonía Atípica o Neumonía intersticial.

Etiología: Virus, Clamidia y Micoplasma

TRATAMIENTO

Macrólidos:

Claritromicina: 500 c/12 hs, 21 días

Caso clínico 3

Paciente de 35 años. Varón. Comienza su enfermedad 30 días antes. Fiebre, sudoración, pérdida de peso.

Tos, con expectoración purulenta.

Etilista crónico.

Razonamiento Inicial

Paciente etilista.

Evolución crónica de su enfermedad.

Compromiso gral: pérdida de peso.

Síndrome Gral Infeccioso.

Foco probable: respiratorio.

Examen Físico

- **Paciente omnubilado, adelgazado, desnutrido.**
- **Algas difusas.**
- **Eupneico.**
- **Semiología respiratoria dificultosa por que el enfermo no colabora.**

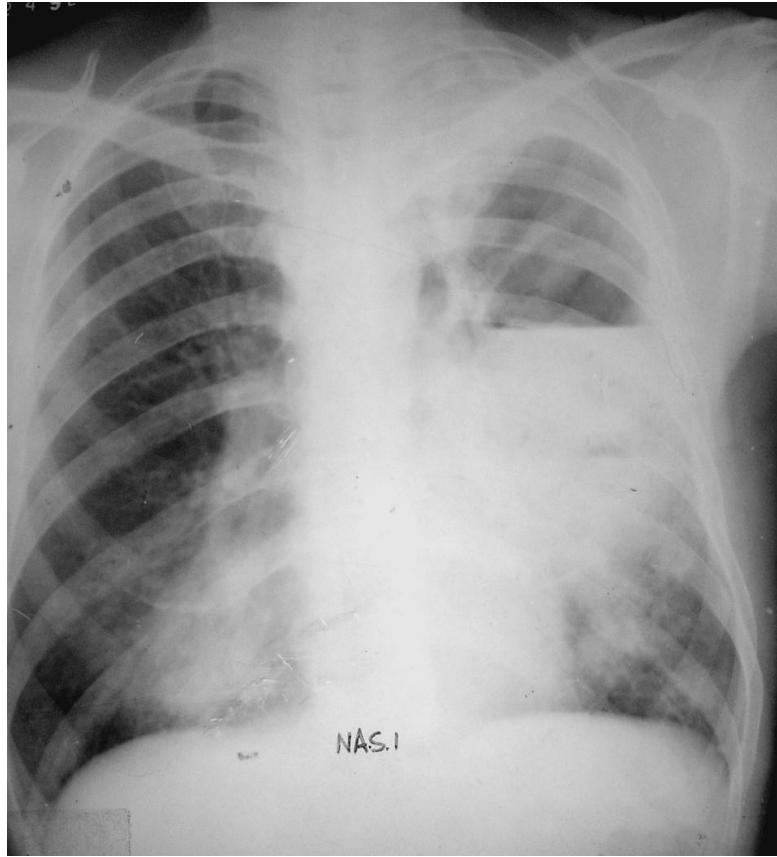
Conclusión Semiológica

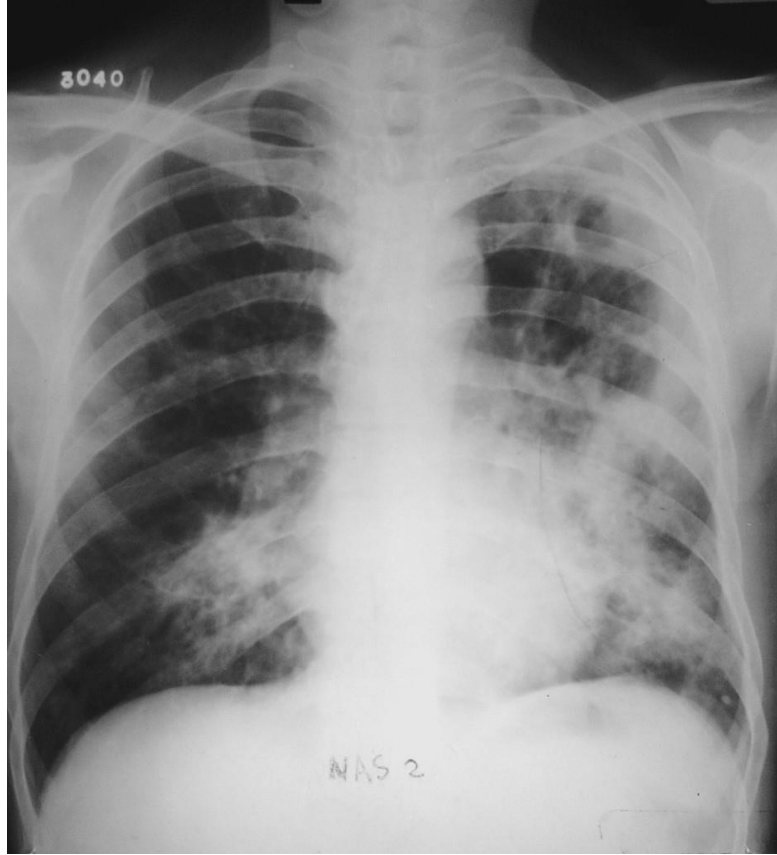
Infección en un paciente alcohólico

Búsqueda de foco

- **Bacteriemia.**
- **Infección Respiratoria.**
- **Infección de piel y partes blandas.**
- **Otros.**

El Foco Respiratorio debe ser corroborado, ya que el examen físico no pudo aportar datos precisos.





Caso clínico 4

Paciente de 68 años:

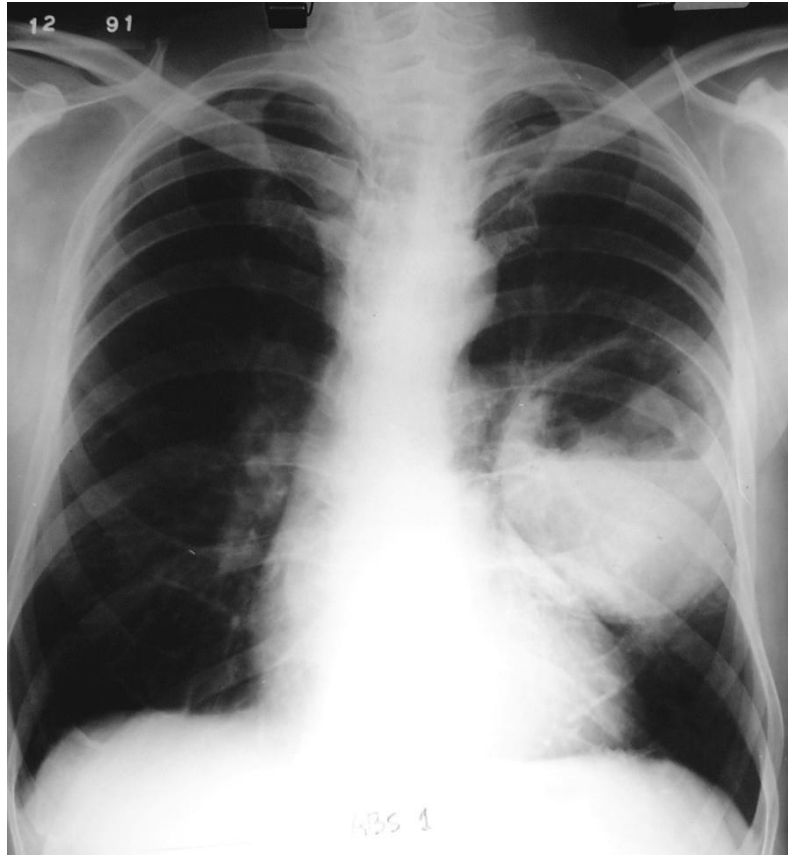
- **Pérdida de peso: 15 kg en 2 meses.**
- **Síndrome febril**
- **Sudoración**
- **Tos con expectoración mucopurulenta y en ocasiones esputo fétido.**

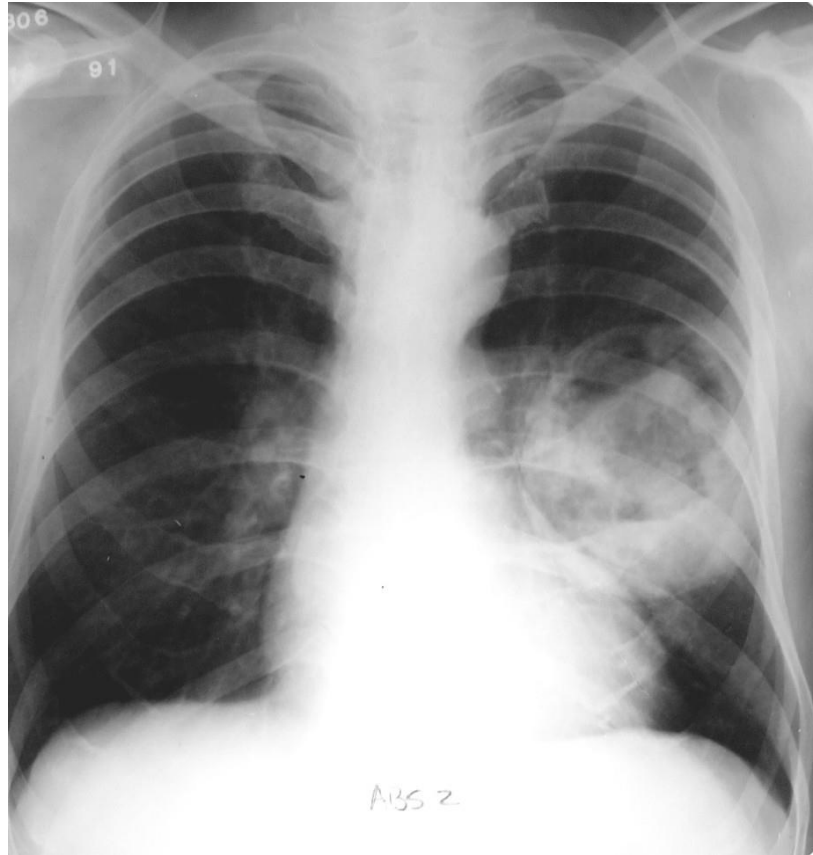
Examen Físico

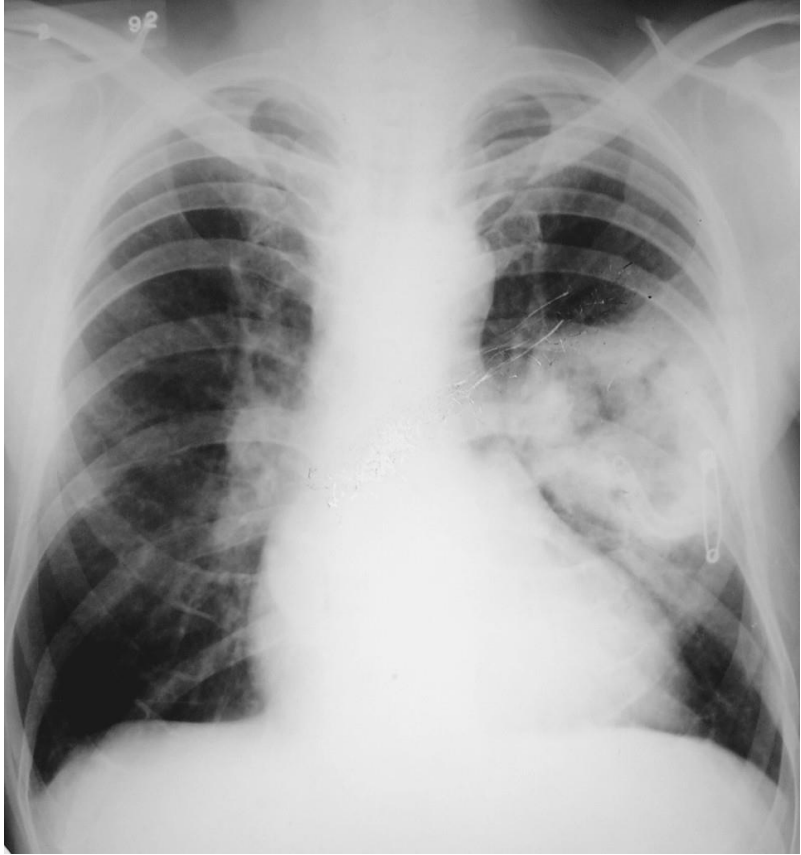
- **Paciente adelgazado, febril, astenia, adinamia.**
- **Matitez en campo medio pulmón Izquierdo.**
- **Columna submate**
- **Ausculatción: disminución del murmullo vesicular con rales crepitantes y rales húmedos en campo medio Izquierdo**

Razonamiento

- **Enfermedad crónica**
- **Síndrome general infeccioso.**
- **Síndrome general consuntivo**
- **Patología Respiratoria con compromiso sistémico.**







Caso Clínico 5

Paciente de 28 años, internado en guardia. Ingresó con: Disnea grave, fiebre, escalofríos, trastorno del sensorio, fallo hemodinámico.

Razonamiento Inicial

- **Huésped previamente sano.**
- **Ambulatorio.**
- **Comienzo agudo.**
- **Sepsis.**
- **Insuficiencia Respiratoria.**

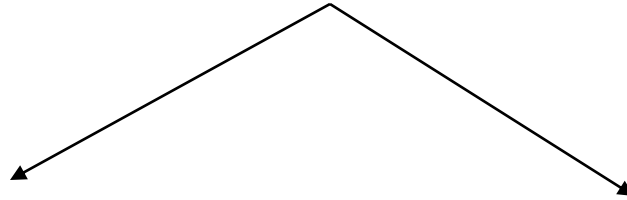
Examen Físico

Paciente omnubilado, febril, sudoroso, disneico, cianosis peribucal, taquicárdico, hipotenso, oligúrico.

Rales difusos en ambos campos pulmonares.

Conclusión Semiológica

SEPSIS



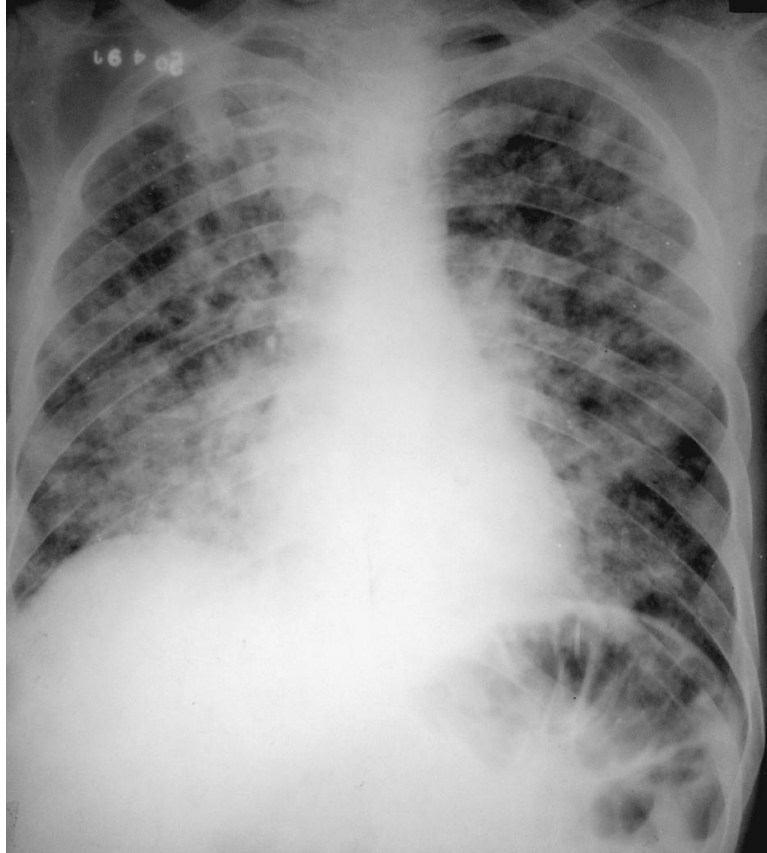
Foco Respiratorio

Otro Foco

Métodos Complementarios

- **Hemograma, Eritro, Creatinemia.**
- **Hepatograma**
- **Gases en sangre**
- **Pruebas de coagulación**
- **Teleradiografía de Tórax**
- **Hemocultivo, Urocultivo**

Teleradiografía de Tórax



Tratamiento

**Antibacterianos dirigido a paciente con
Bronconeumonía y Sepsis, Extrahospitalaria.**

Gérmenes Probables

- **Estafilococo Aureus Meticilino (S)**
- **Enterobacterias**

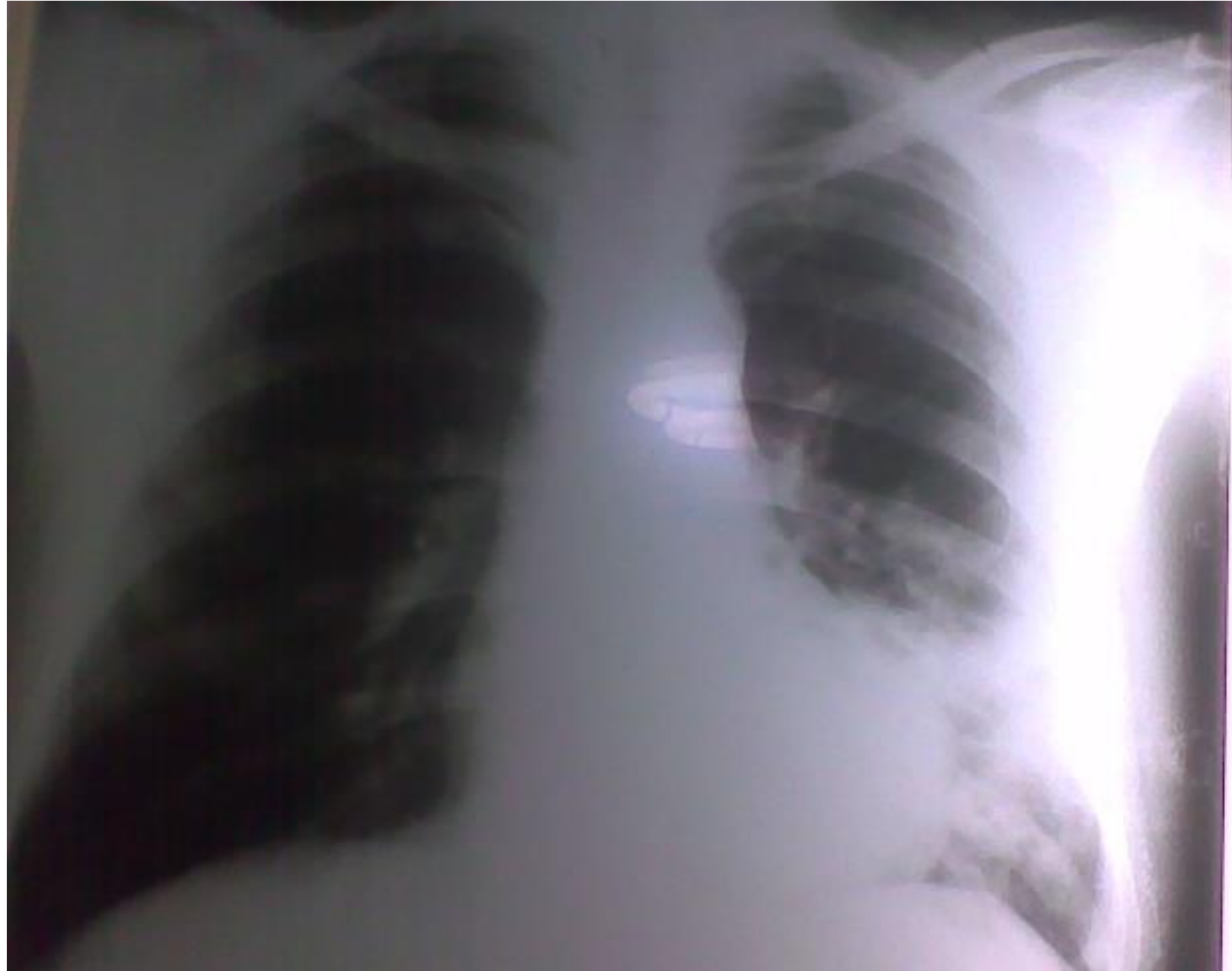Cefalotina

Ciprofloxacina

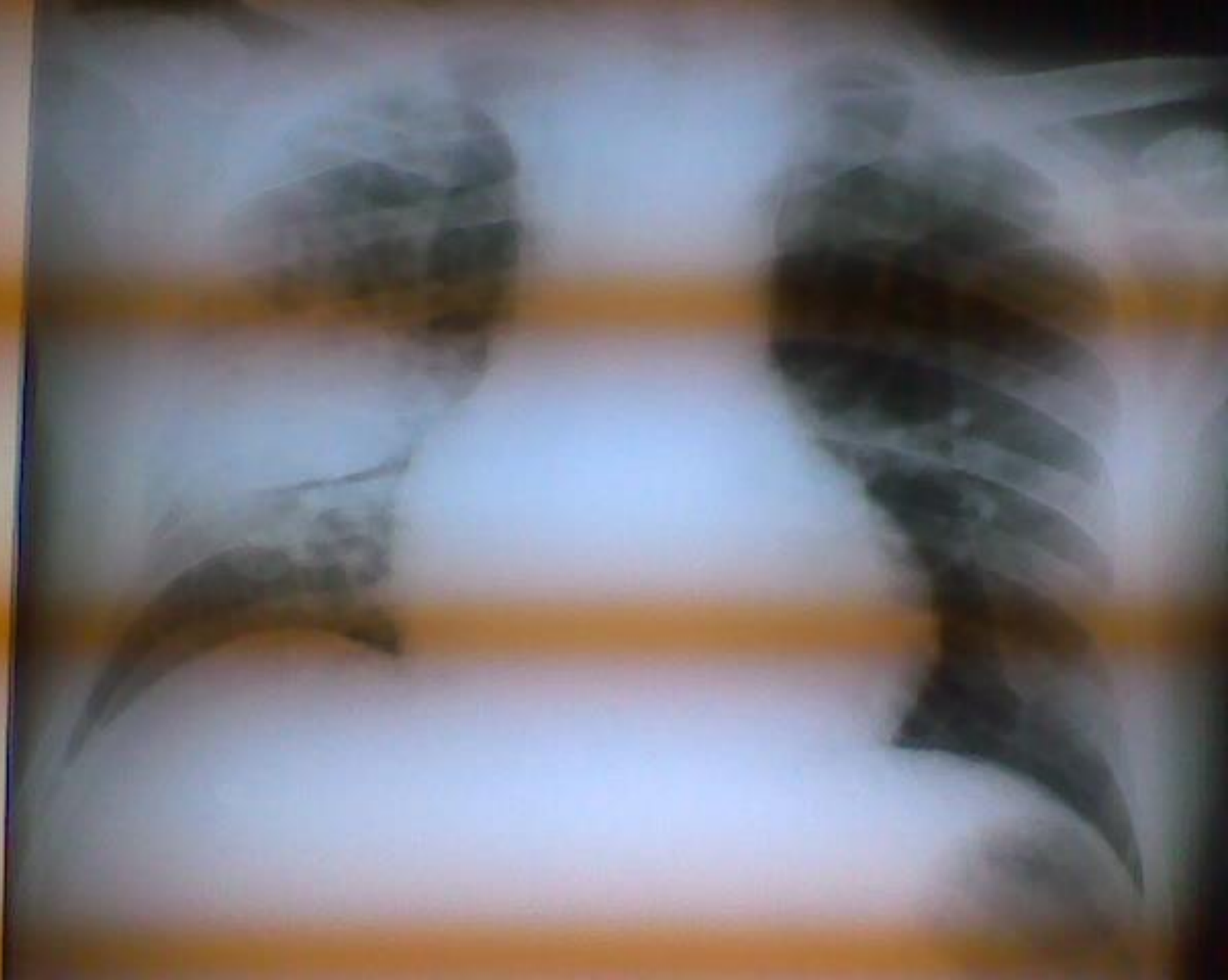Rifampicina E.V.

Epidemia de Influenza y Neumonía

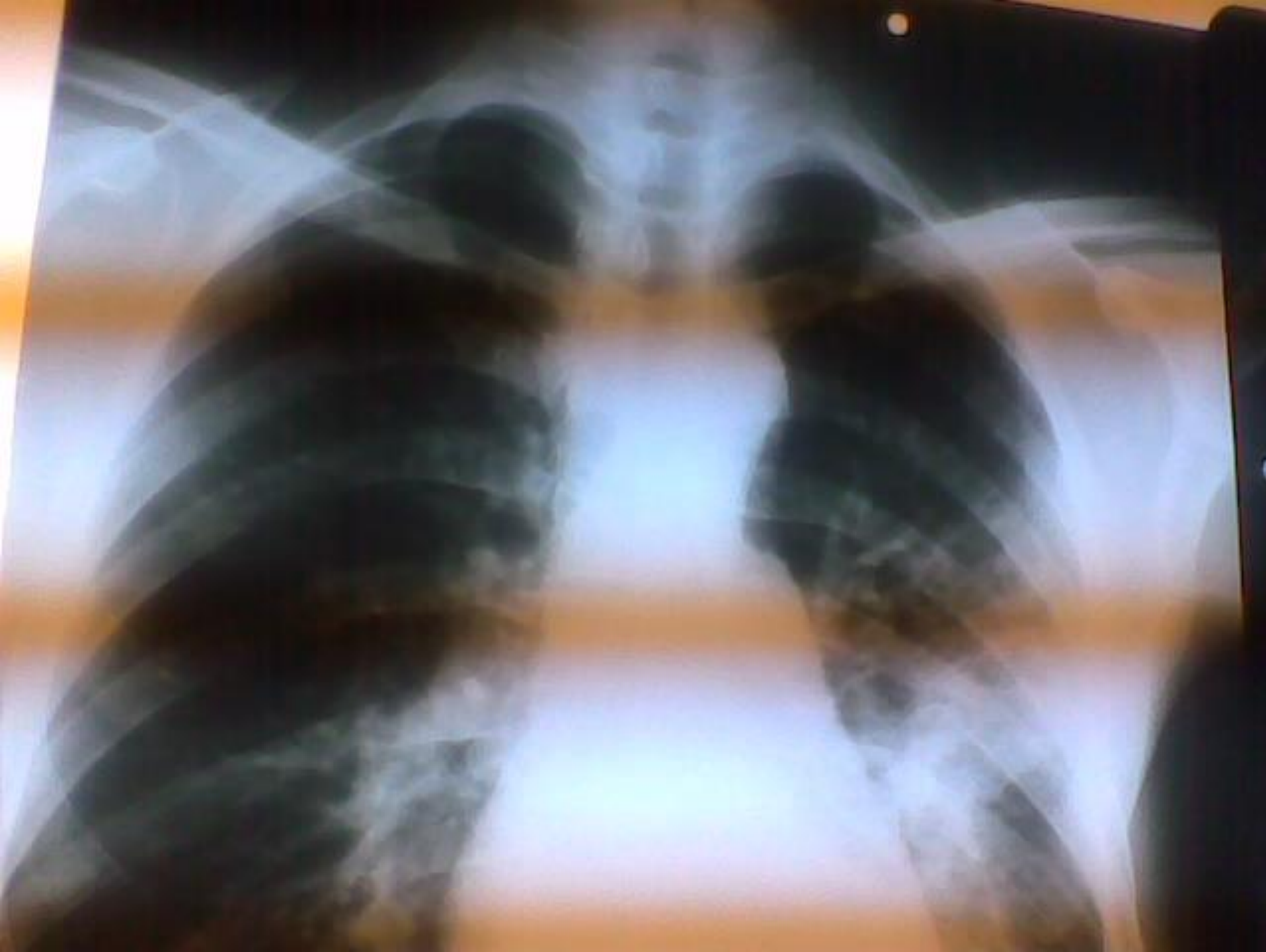CASO CLÍNICO A



CASO CLINICO B

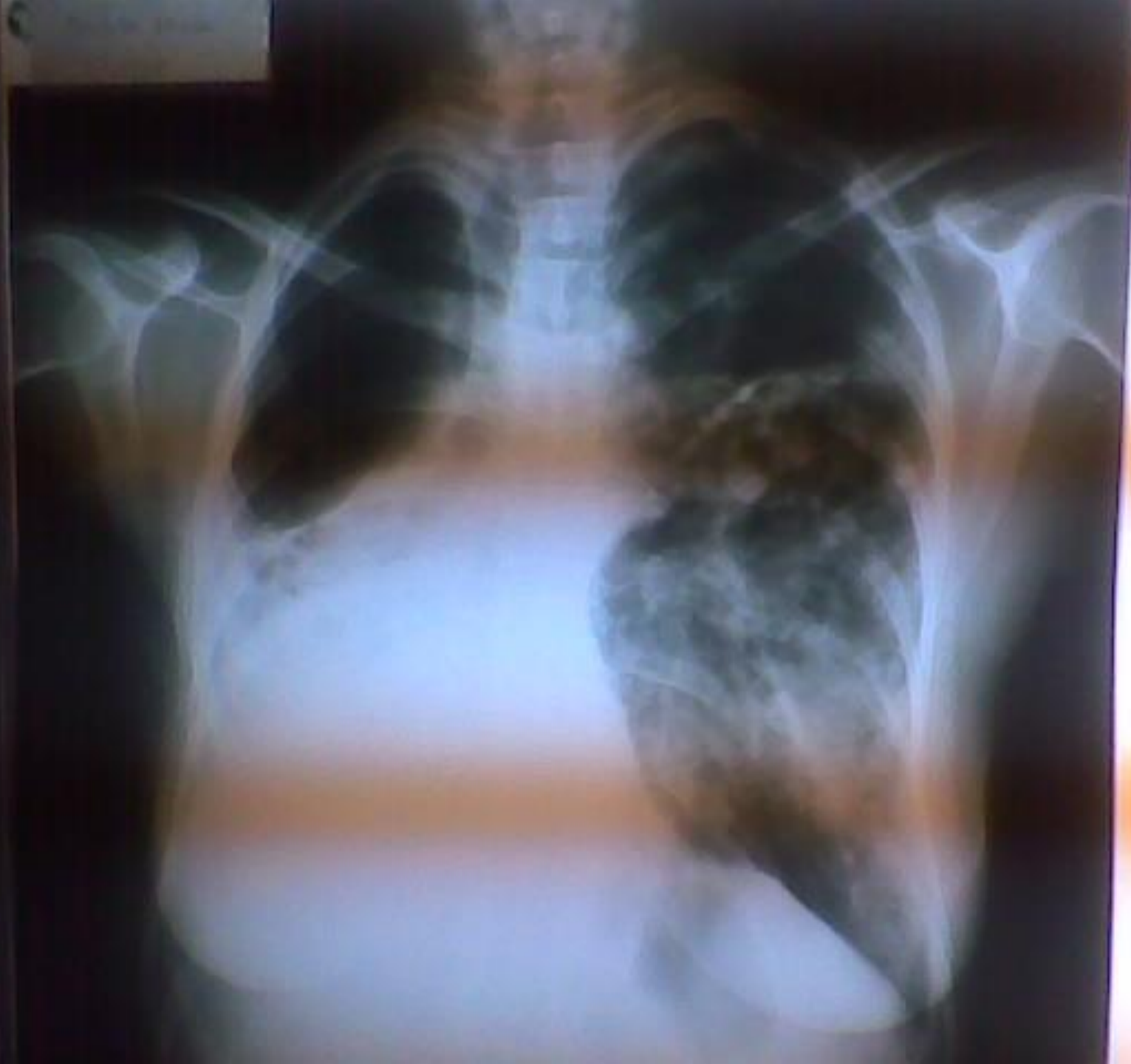

CASO CLINICO C

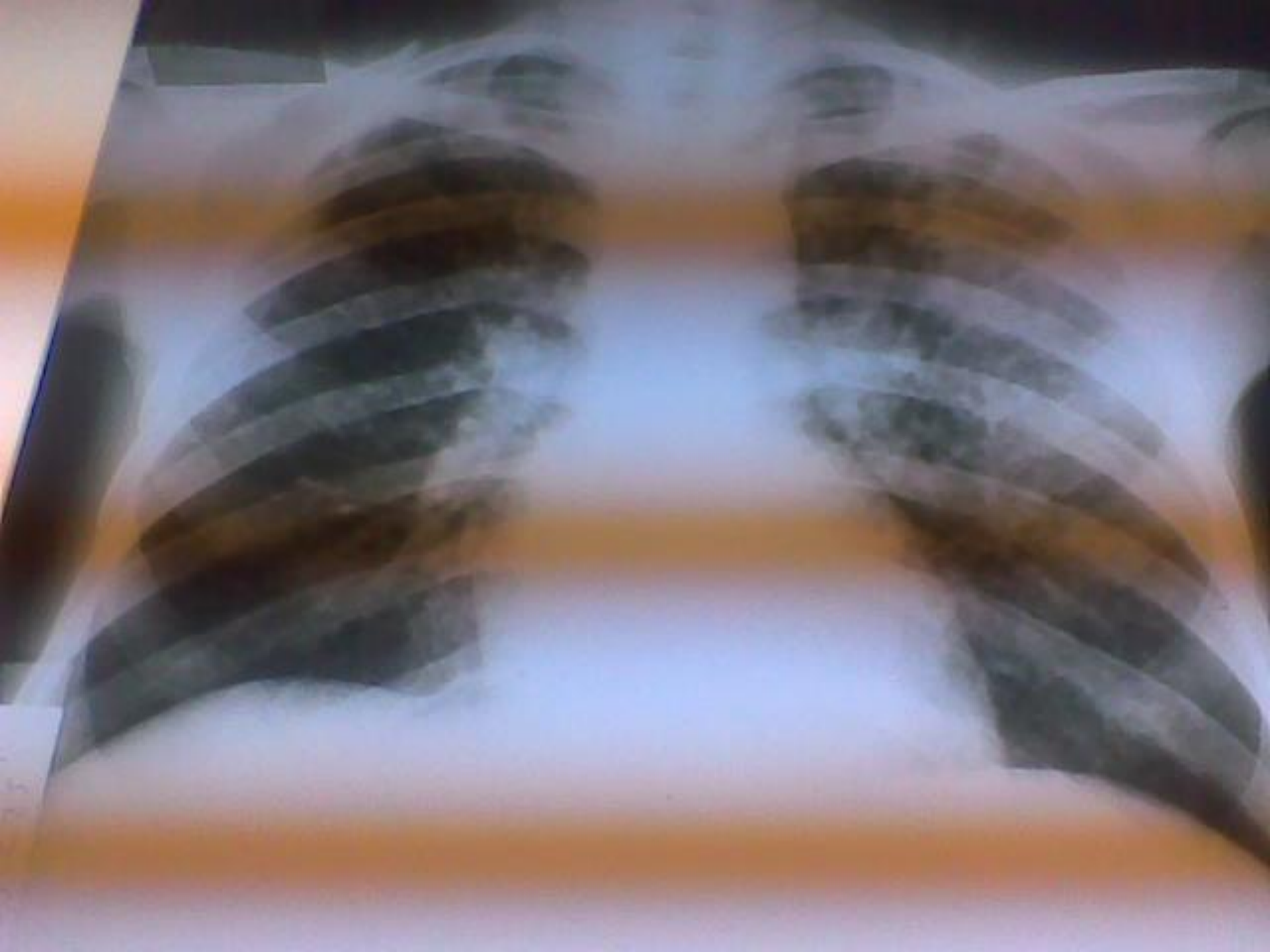

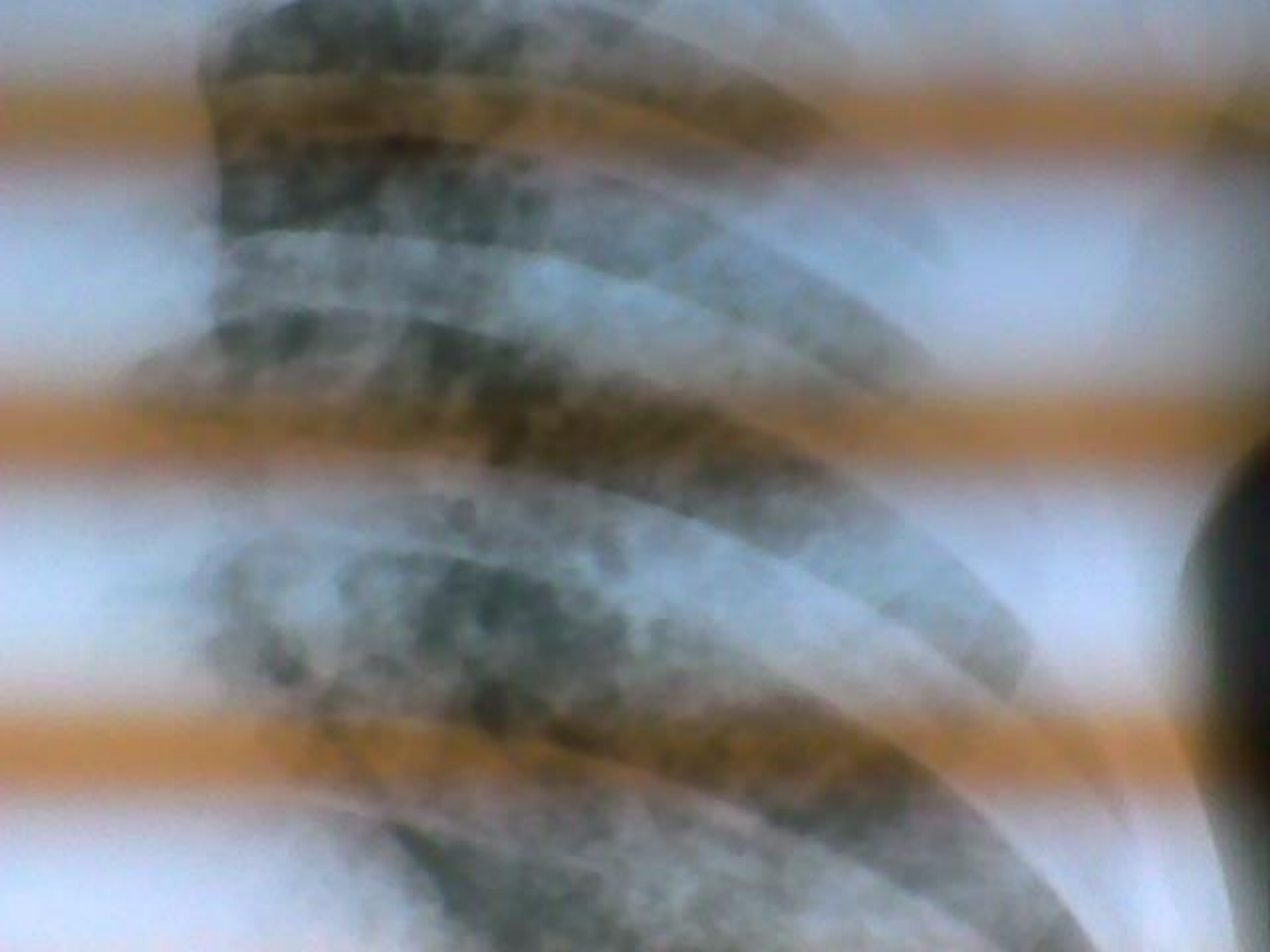CASO CLINICO D

CASO CLINICO E



CASO CLINICO F







MUCHAS GRACIAS