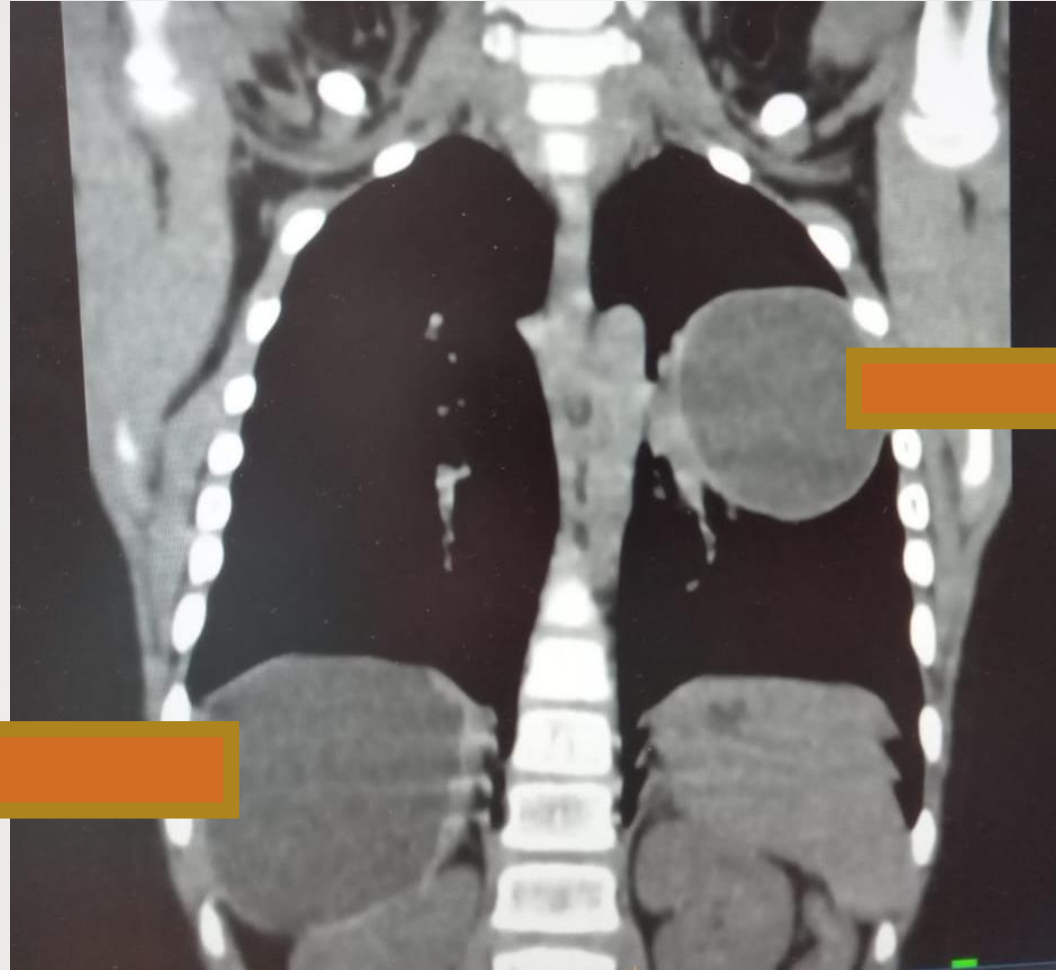


Septiembre de 2021, Hospital de Niños , Tucumán

24 de Noviembre 2021

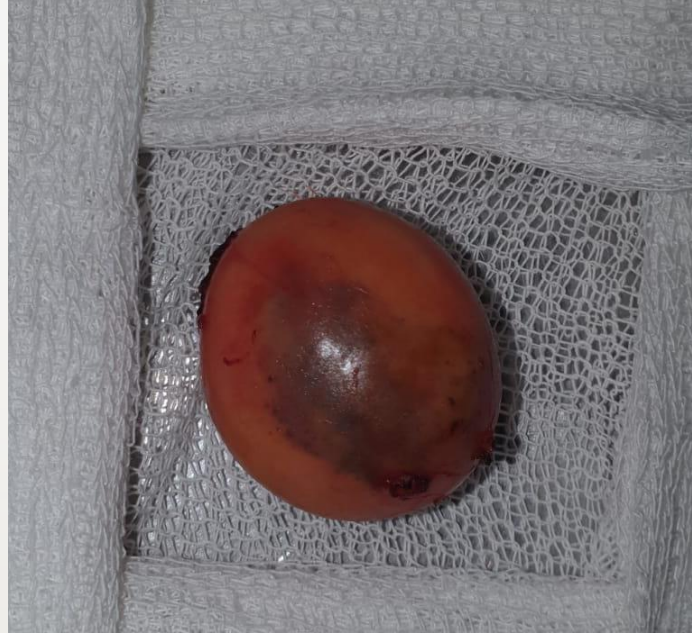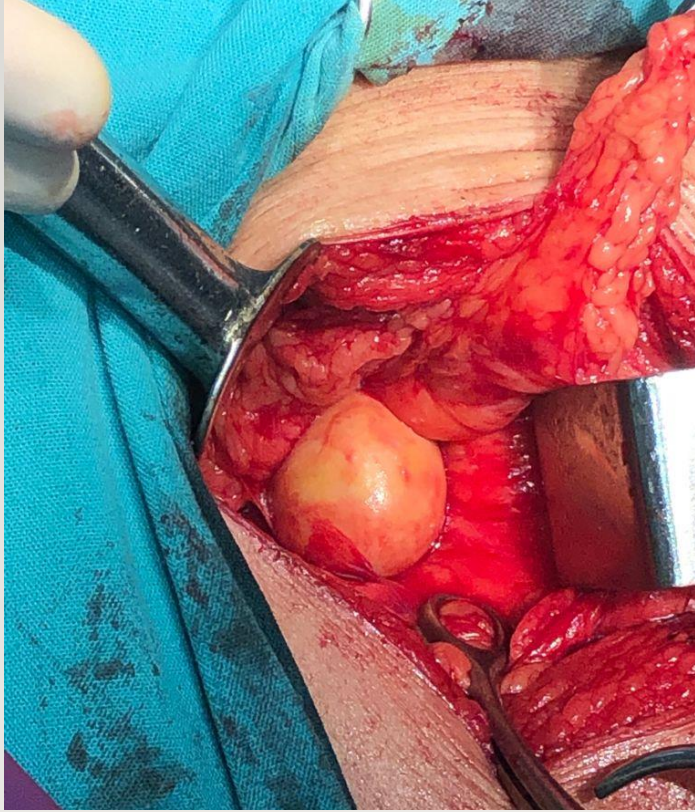


Danilo, 6 años, Tafí del Valle

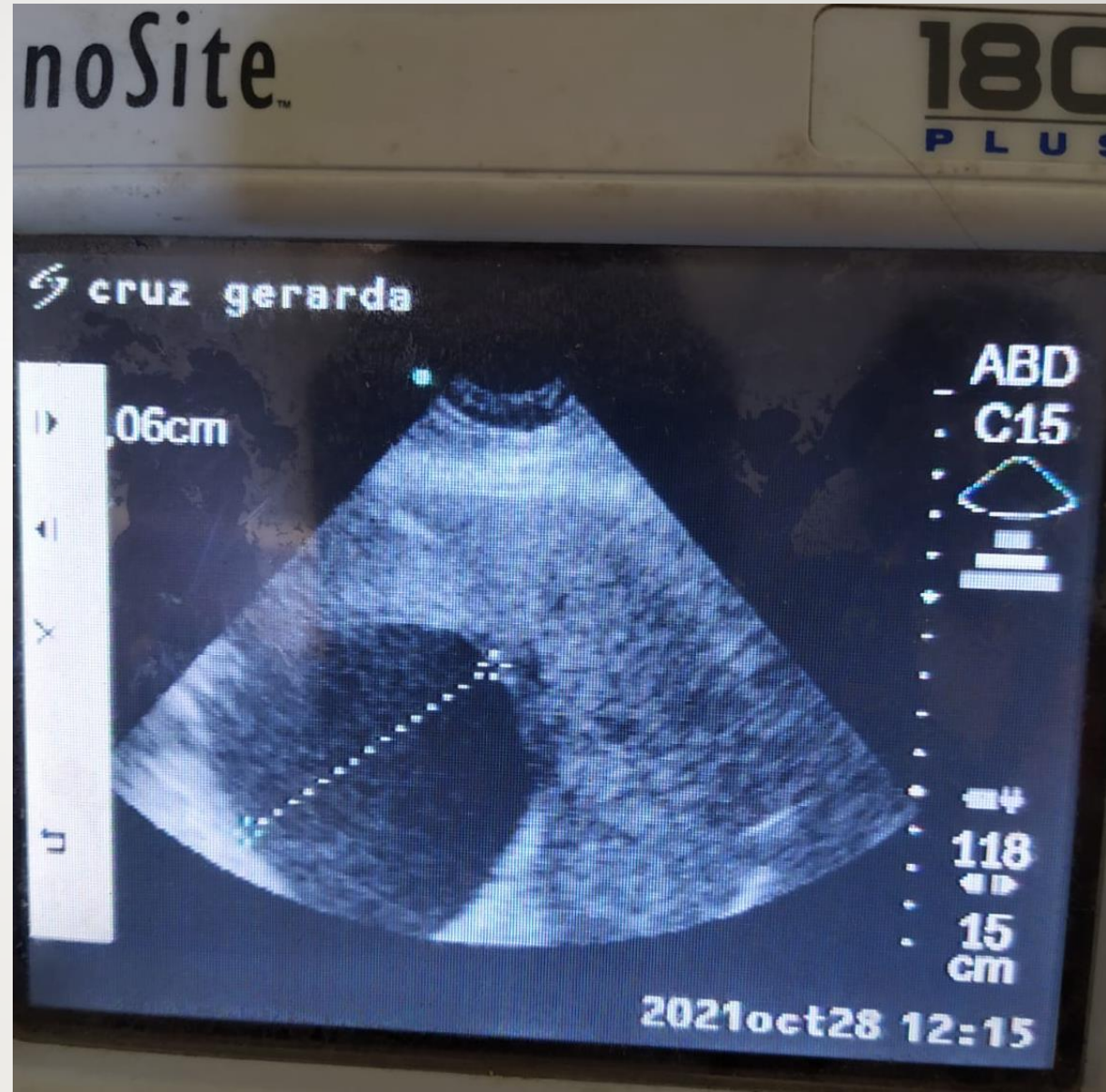
“La presencia de la hidatidosis en la población infantil refleja la vigencia del ciclo parasitario en el ámbito doméstico”

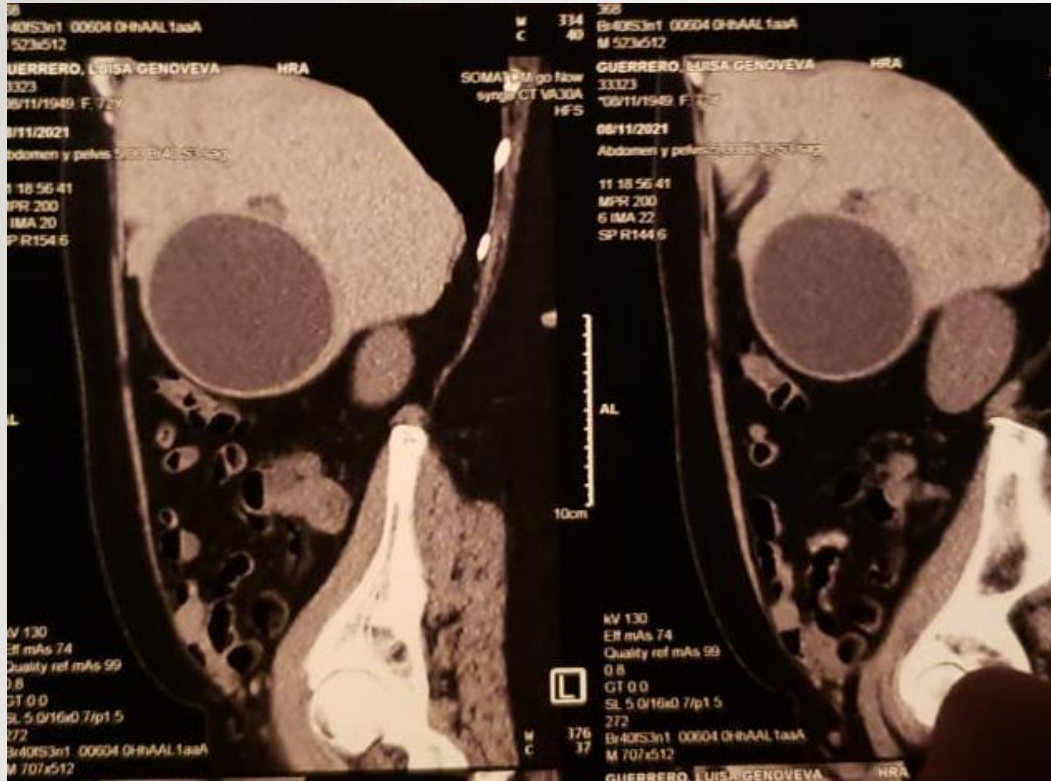
Octubre de 2021, Hospital Centro de Salud, Tucumán

Oswaldo, 40 años, Amaicha del Valle

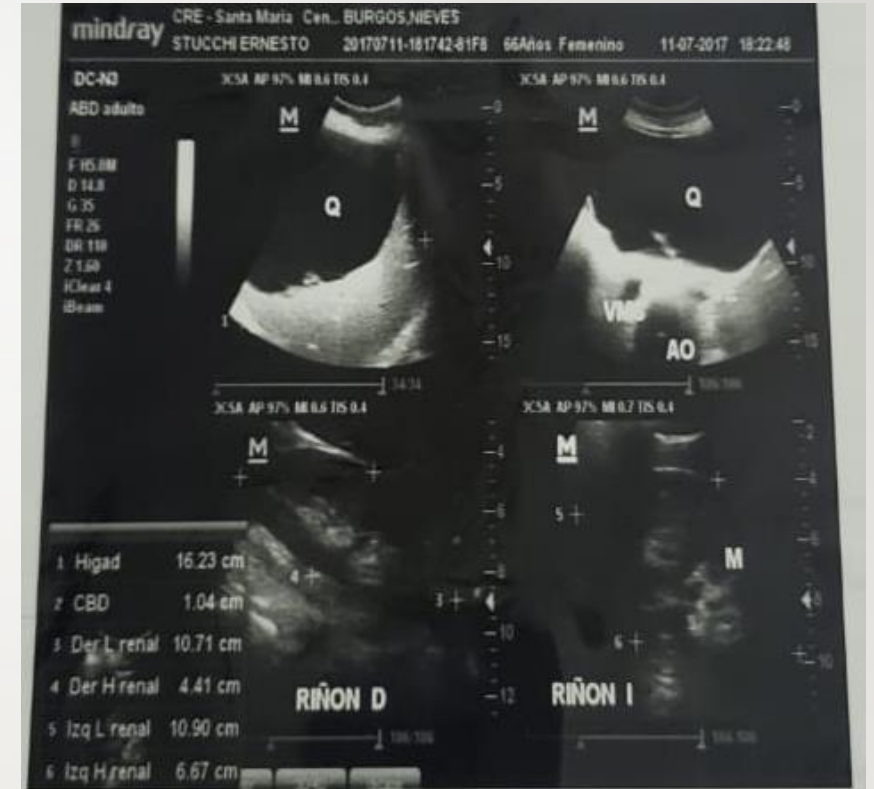

Octubre de 2021
retomando rastreos en
Alta Montaña: Anfama,
Gerarda, 85 años



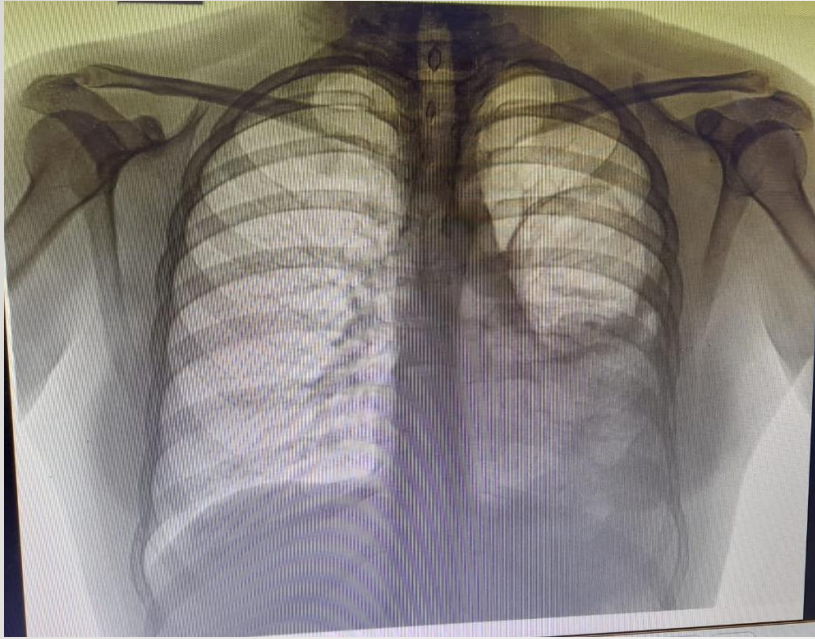


Luisa, QH de 106 mm en LHD, Concepción, Tucumán

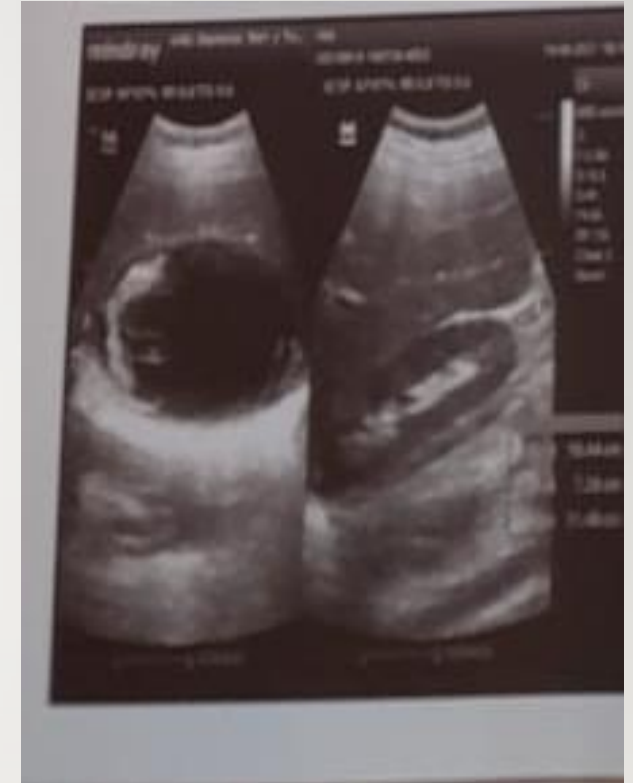
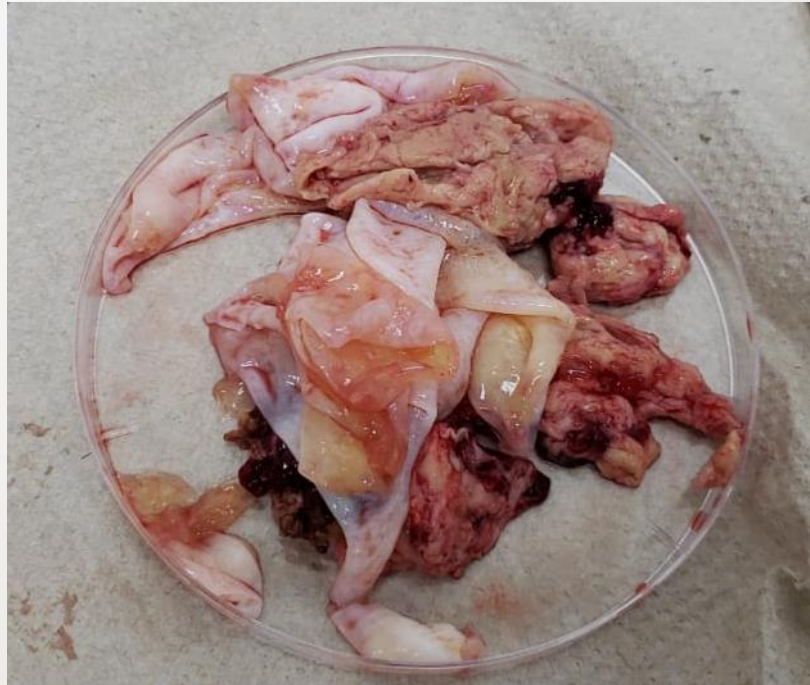
Nieves, 74 años de Sta. María Catamarca

Noviembre de 2021, Hospital Centro de Salud , Tucumán

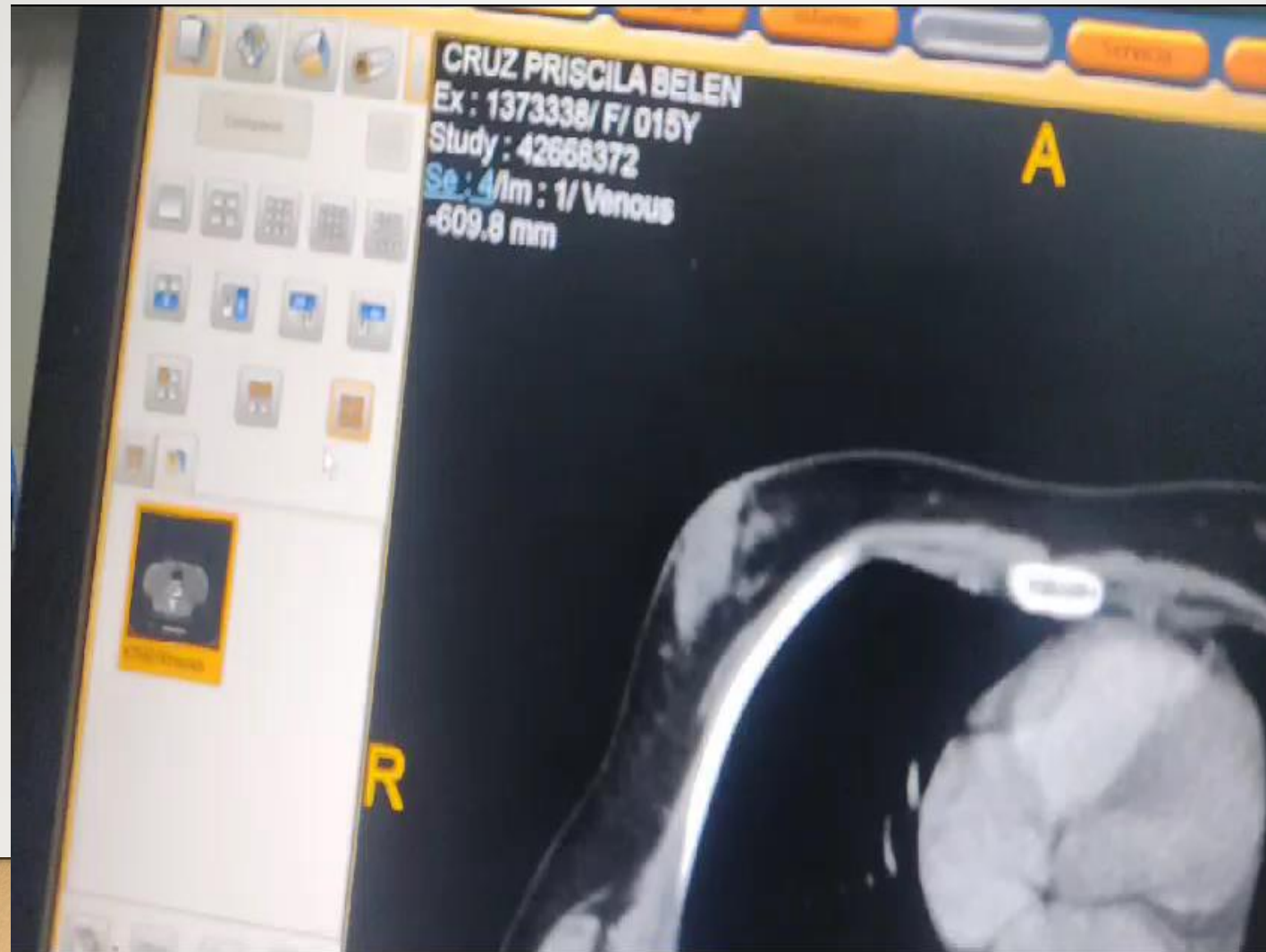

Florencia, 17 años, San M de Tucumán

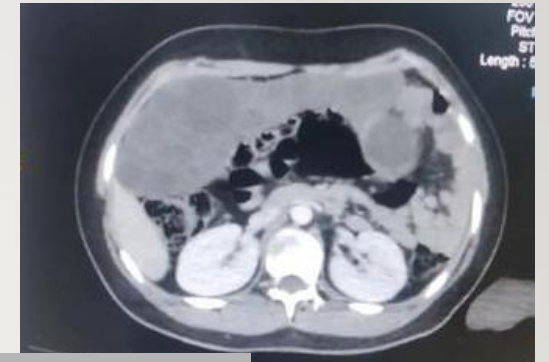
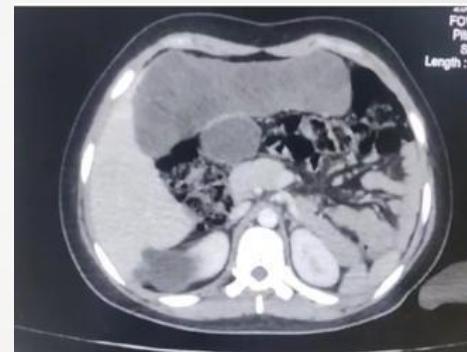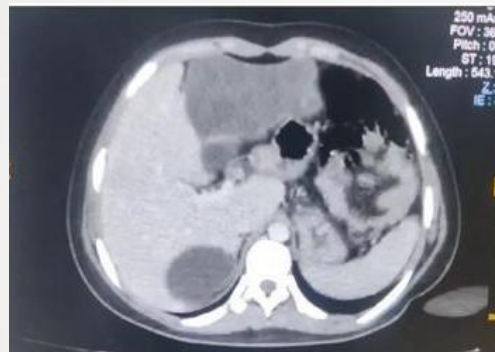
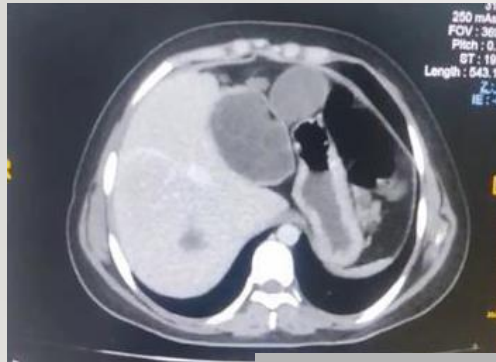


Cirugía
Pendiente

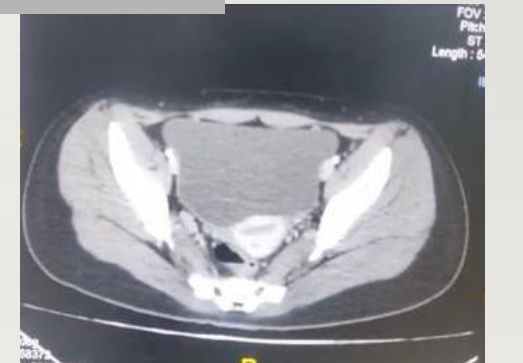
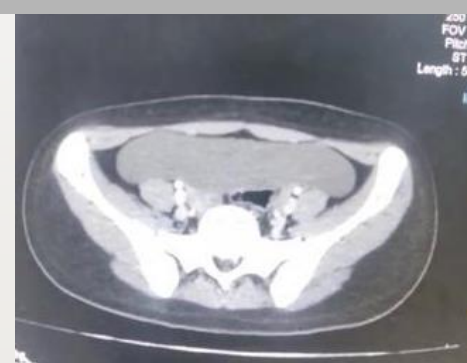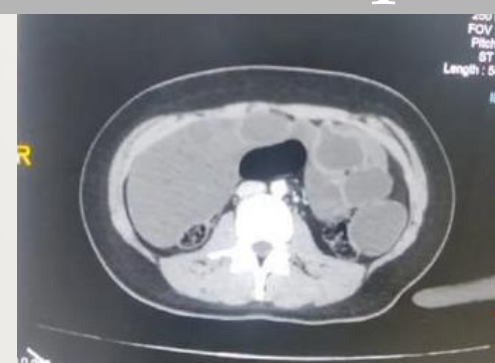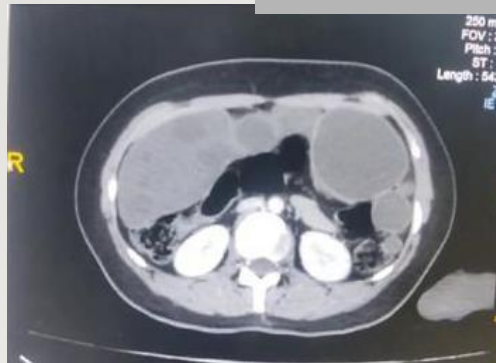Priscila C. 15 años, El Mollar , Dto. Tafí del Valle Tucumán
M de C: escaso dolor abdominal
Cirugía el 27 de septiembre 2023



Priscila C. 15 años...



Opción terapéutica: CIRUGIA



En Tto. ABZ 15 mg / Kg / día

