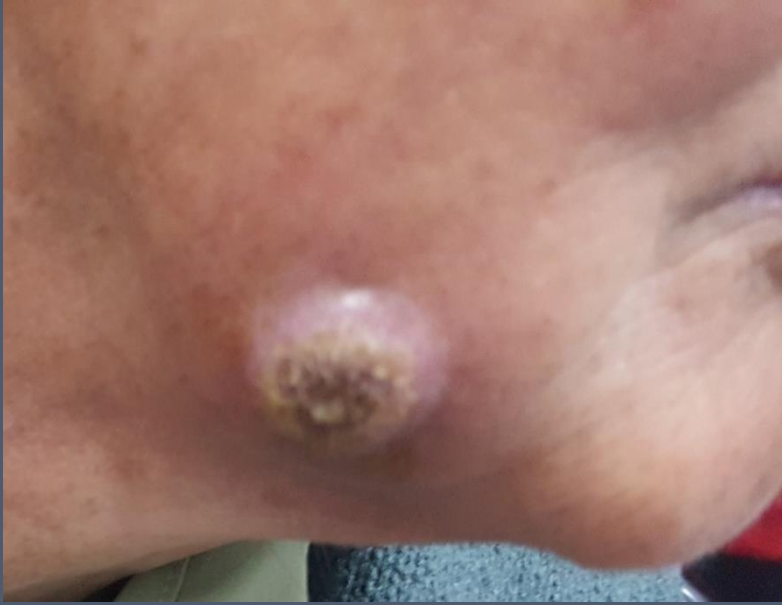

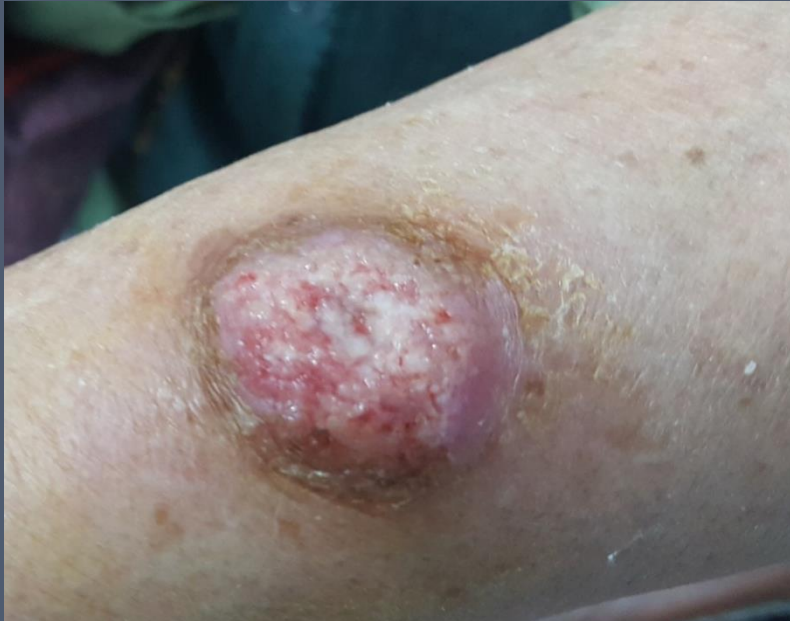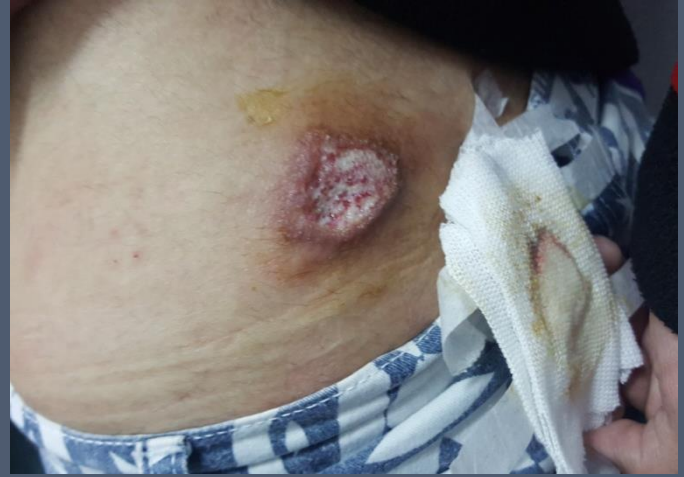Concurren al Hospital un grupo familiar integrado por la madre y 2 hijos adolescentes, todos con más de un mes de tto. Antibióticos y curaciones locales, por presentar lesiones de diferentes tamaños, sobre elevadas algunas, ulceradas otras, indoloras, cubiertas por costras y secretantes en: región geniana, pabellón auricular y antebrazo, la madre; en fosa lumbar posterior izquierda, la hija y en antebrazo y cara anterior de pierna, el hijo.

Consultaban pues no veían mejoría con el tratamiento que realizaban.

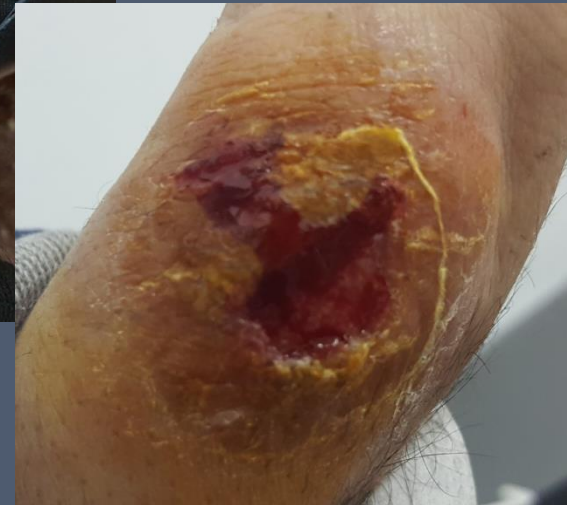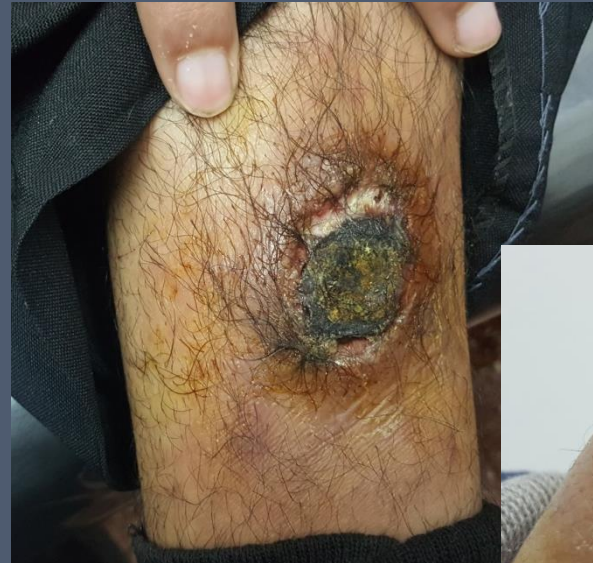madre



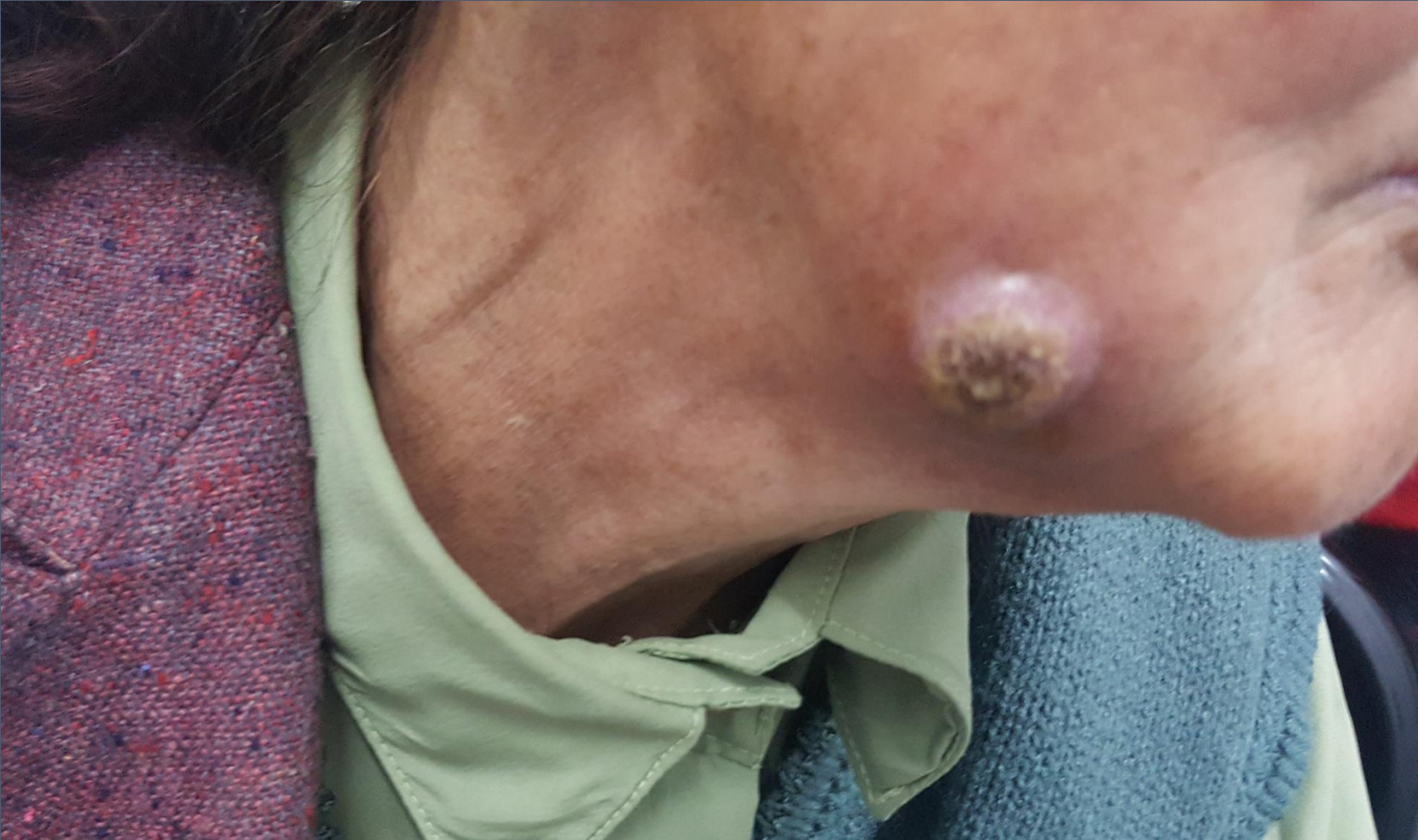hija



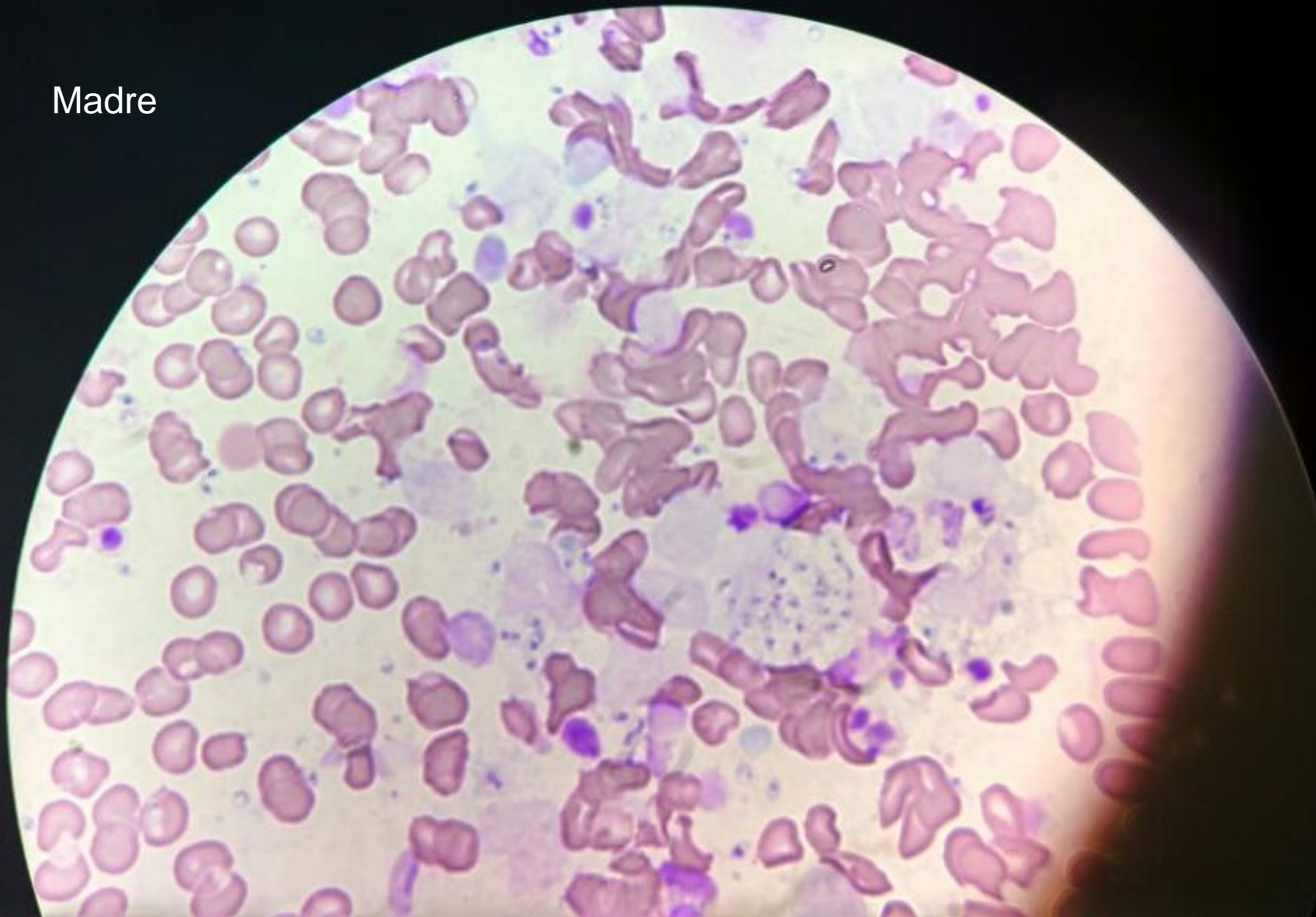
hijo



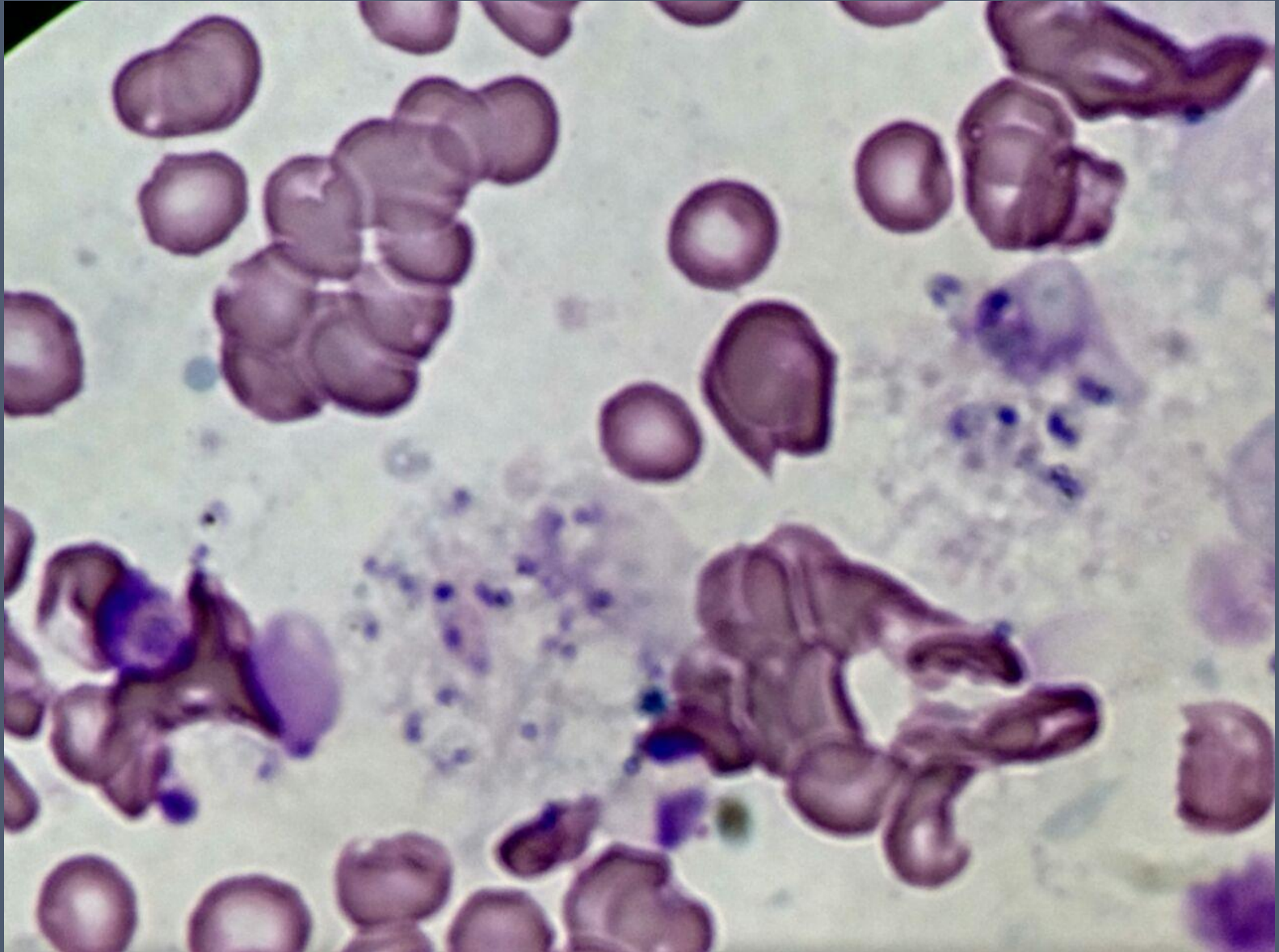
madre



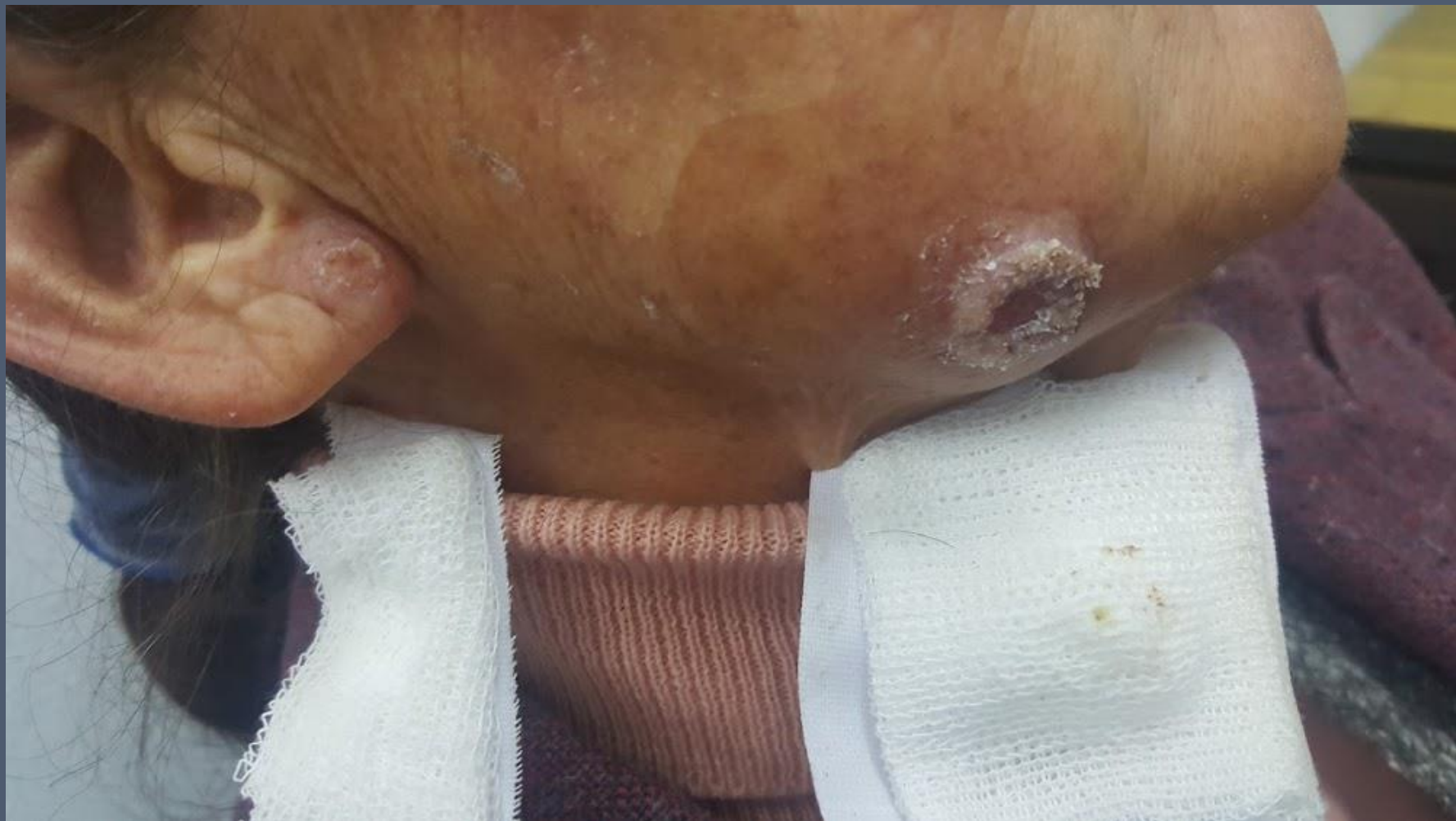Madre

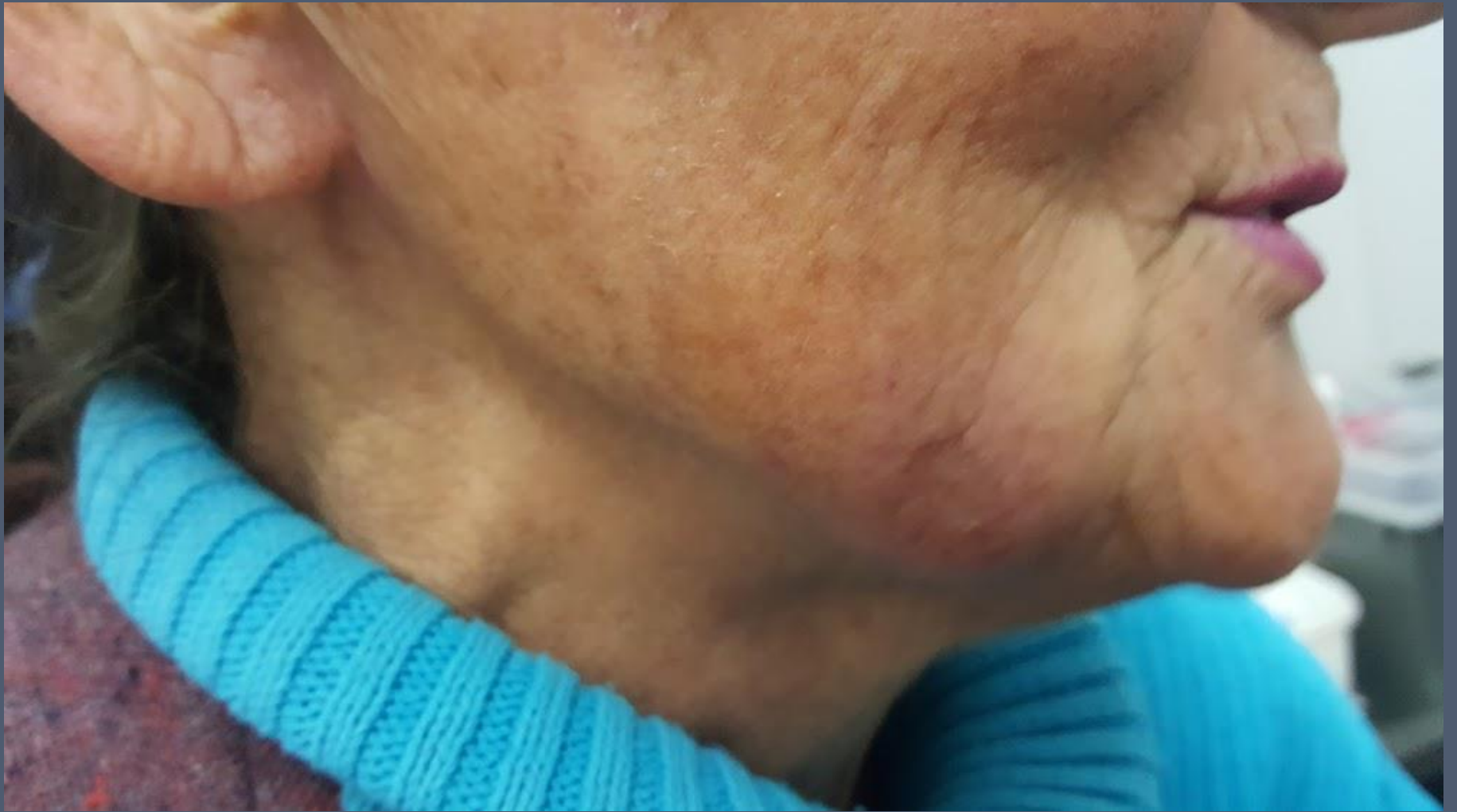

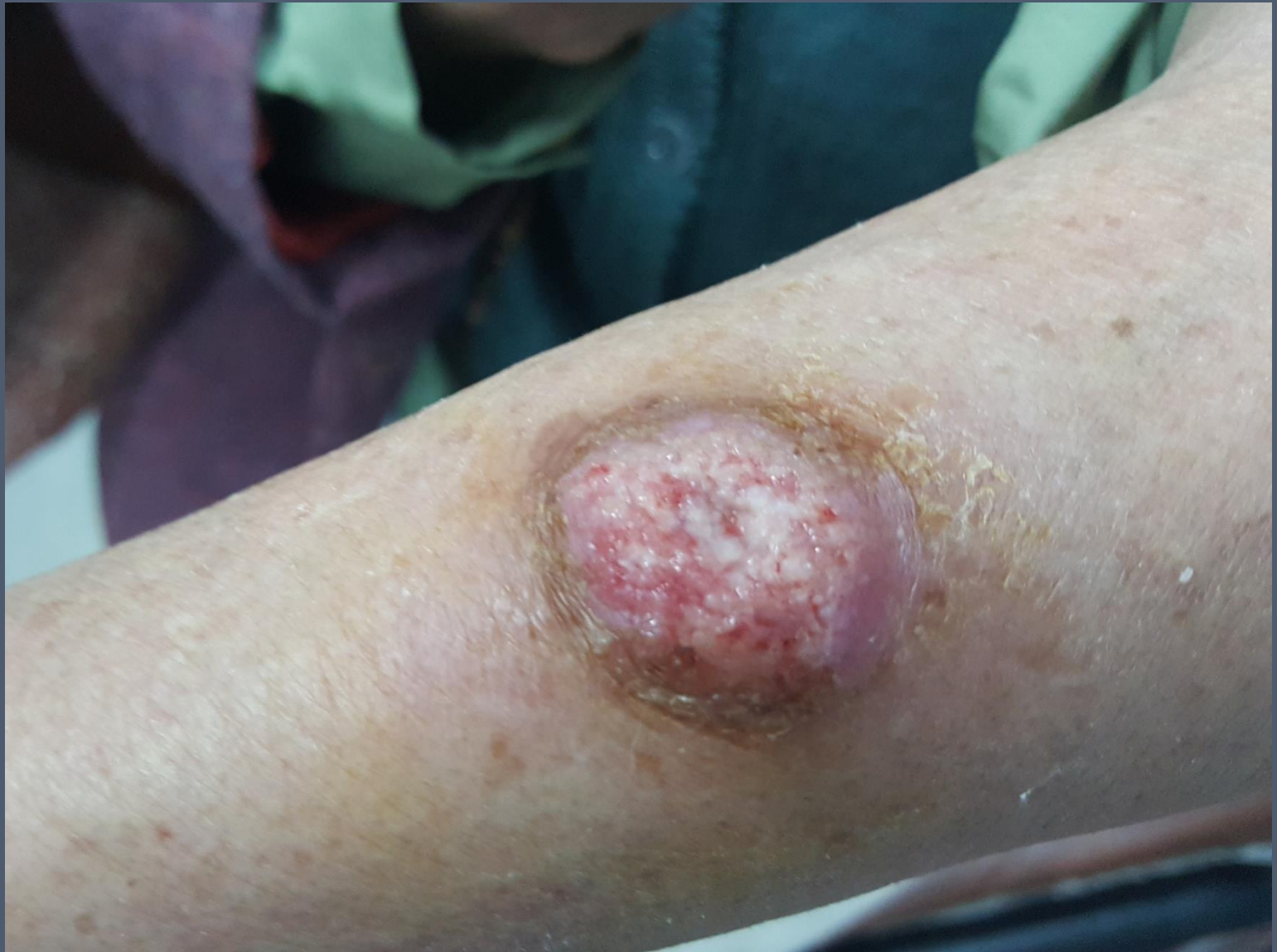madre



15 días de tto.

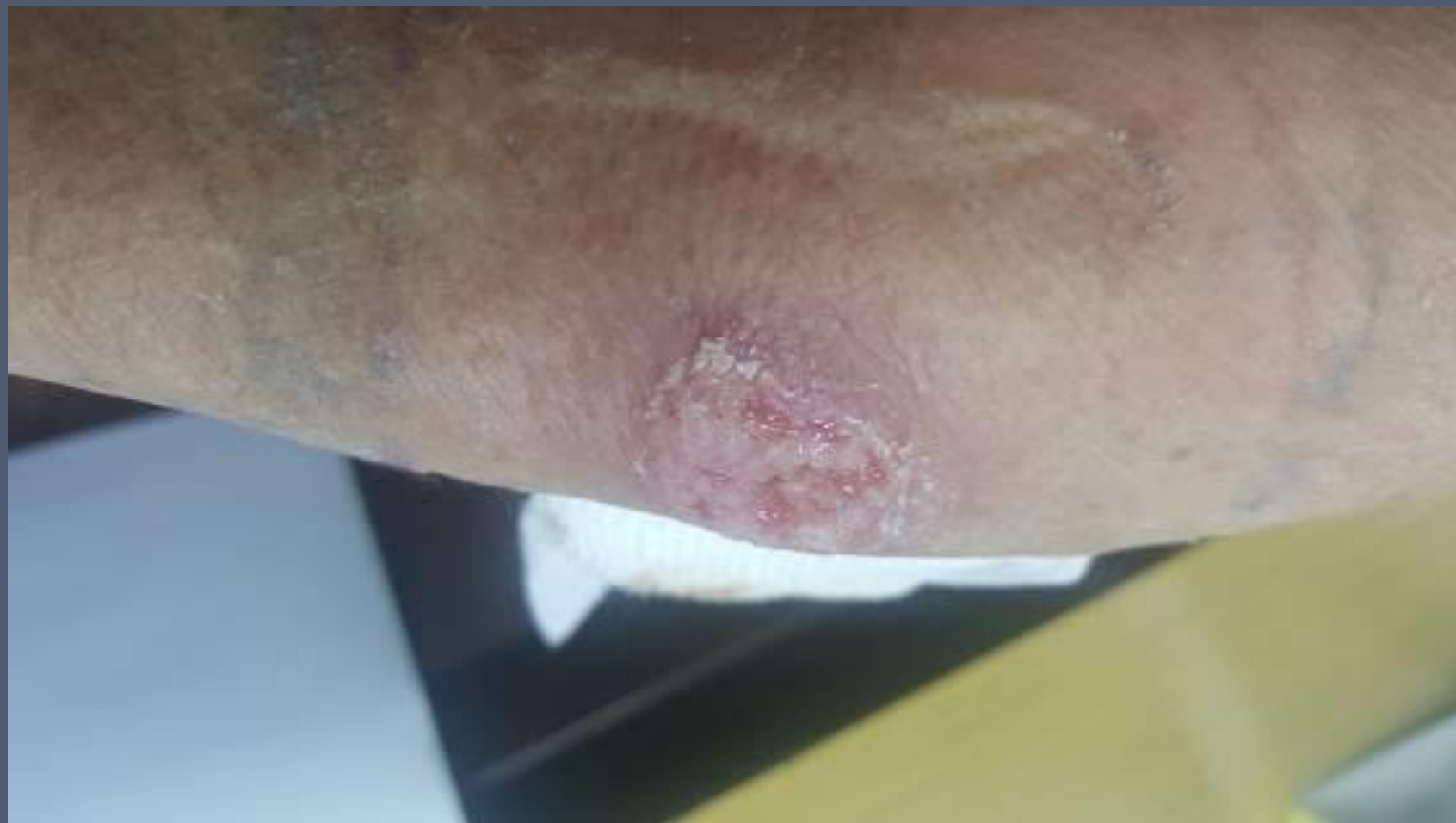







15 días de tto



30 días de Tto



