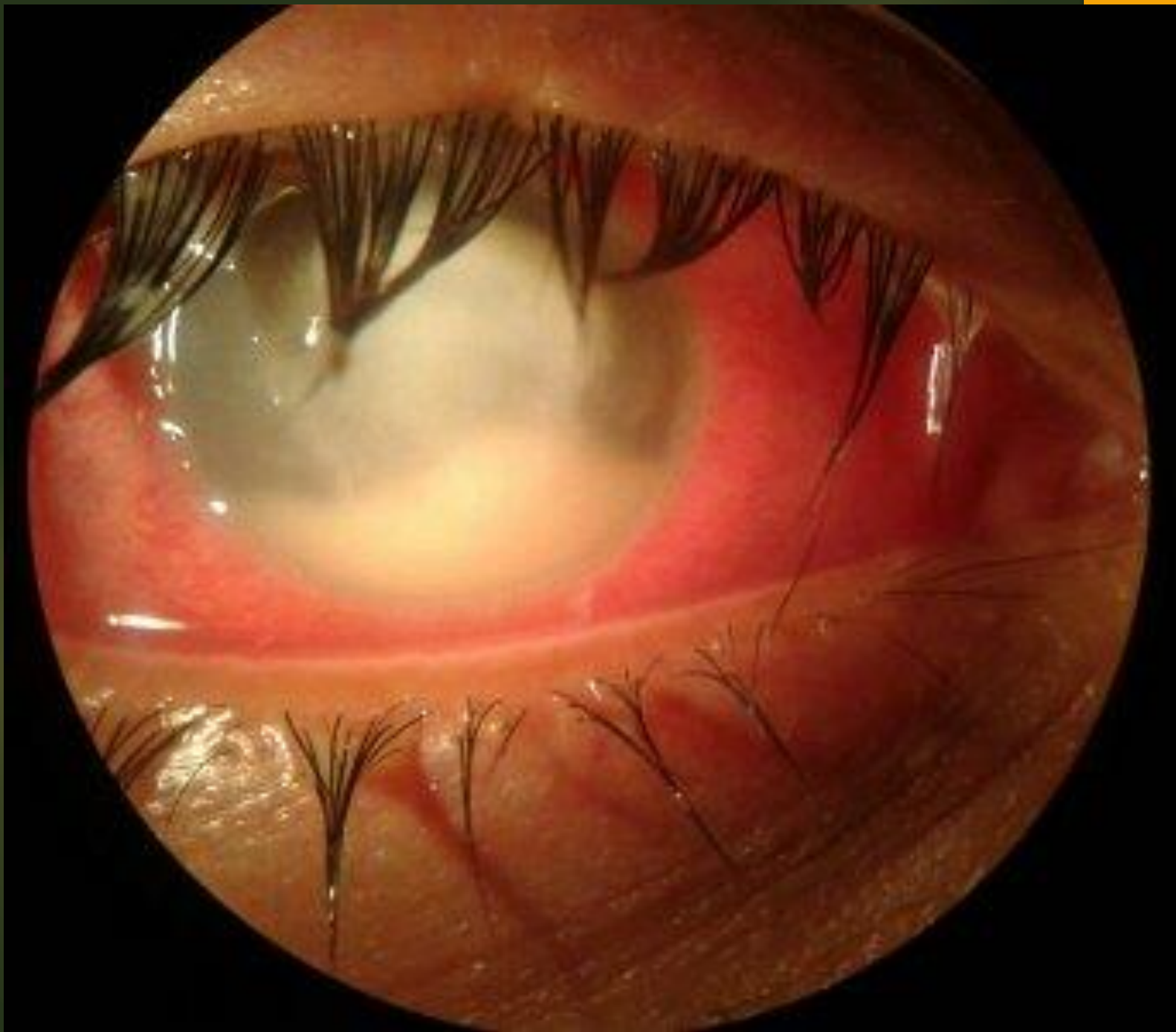


## Parásitos y afectación ocular ( cámara anterior)

Paciente usuario de lentes de contacto, con irritación conjuntival

***Refiere “molestia” ocular: dolor creciente, epífora y fotobofia desde hace más de 7 días***

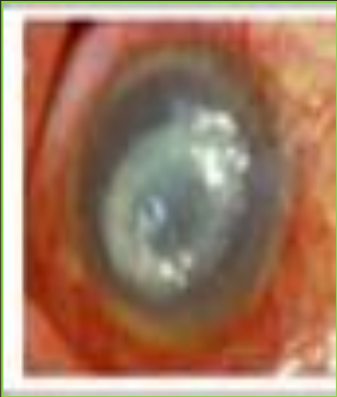**El examen ocular: enrojecimiento y defectos del epitelio corneal, con blefaritis.**



# Queratoconjuntivitis

Proceso inflamatorio crónico activo

Factor de riesgo: uso de lentes de contacto , lavados con soluciones salinas caseras y deportes acuáticos



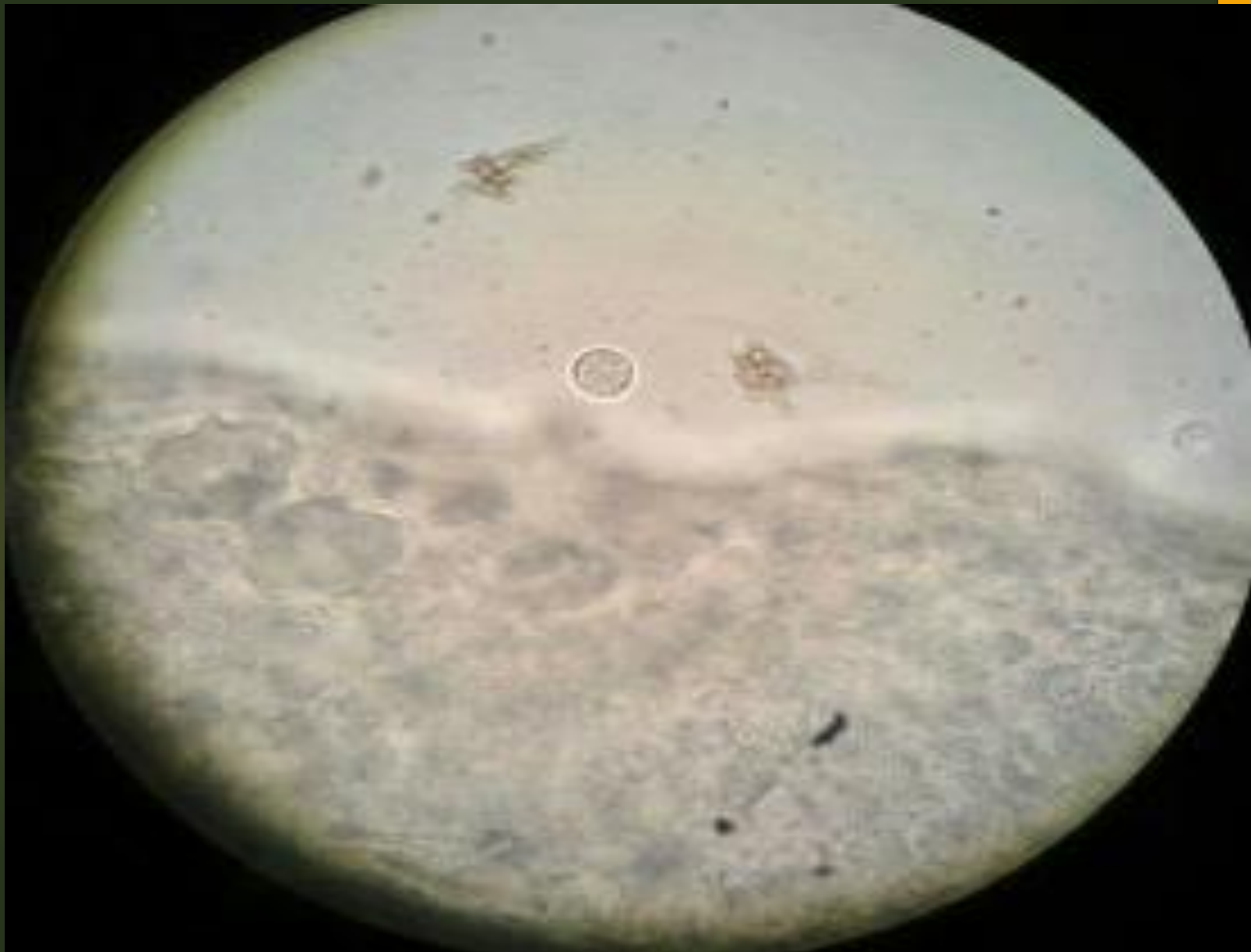
Queratitis por *Acanthamoeba*  
*sp.*

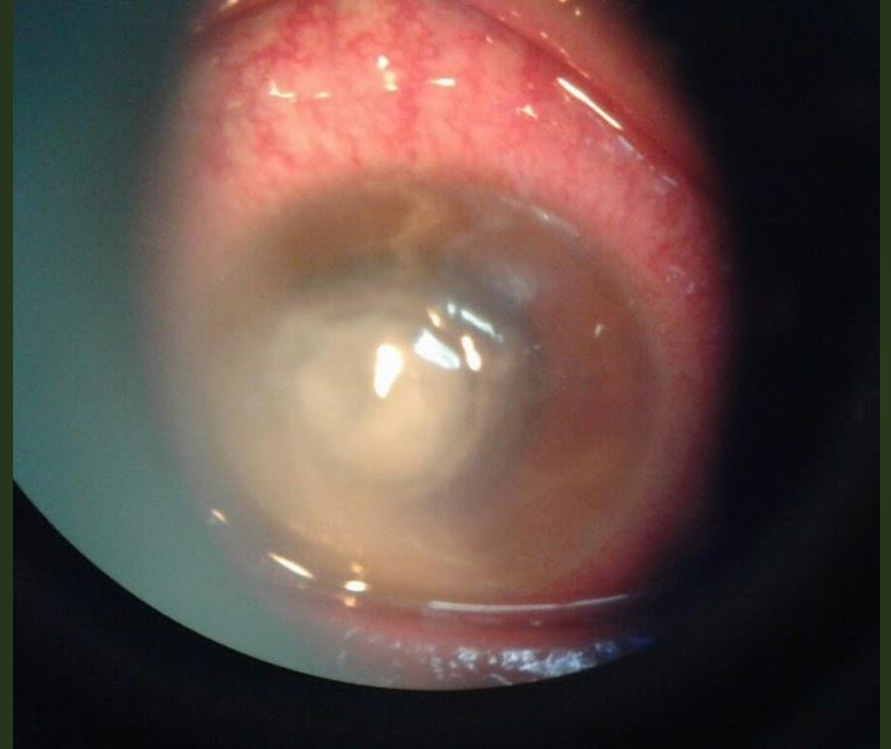
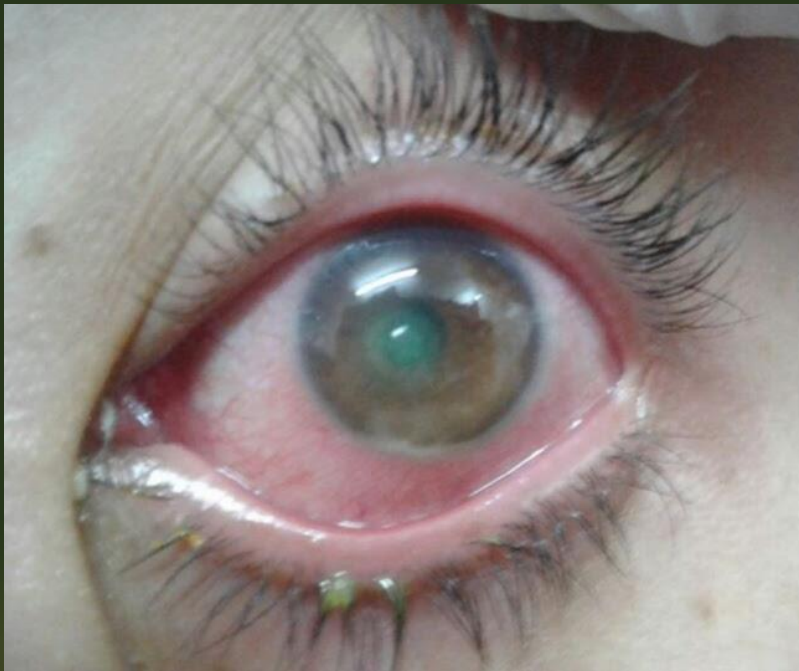**Afecta a pacientes  
Imunocompetentes/inmunocomprometidos**

# Síntomas

- ❑ **Queratitis superficial**
- ❑ **Erosiones**
- ❑ **Opacidades sub-epiteliales**
- ❑ **Infiltrado o Absceso Corneal Anular Paracentral**

# Diagnóstico Directo





**Tto:**

- ▶ Clorhexidina al 0,02 %, cada hora
- ▶ PHMB (polihexametileno de biguanida 0,02%, cada hora
- ▶ Neosona 100, cada 4 hs

**VO: Ketoconazol o Itraconazol**

