

Arañas



Arañas de Importancia Médica

De 35.000 especies de arañas en el mundo , el 0,05% son peligrosas para el hombre!

“ARAÑA DE LOS CUADROS”

Loxosceles laeta

“VIUDA NEGRA”

Latrodectus mactans

Latrodectus mactans (viuda negra)



cuerpo 1,5 cm
color negro, abdomen colorido,
con manchas rojas o blancas

De hábitos peri-domiciliarios
frecuentes en zonas rurales,
depósitos y galpones

Descriptas en todo el país

Loxosceles laeta “castaña doméstica”



8 a 15 mm
color marrón claro
Imagen de “violín” en dorso
tela de tipo irregular
hábitos intra-domiciliarios
lugares secos y oscuros,
como detrás de muebles
cuadros, roperos y
ropas guardadas.

En la mayoría de las
provincias de nuestro país



Identificación de cuadros clínicos

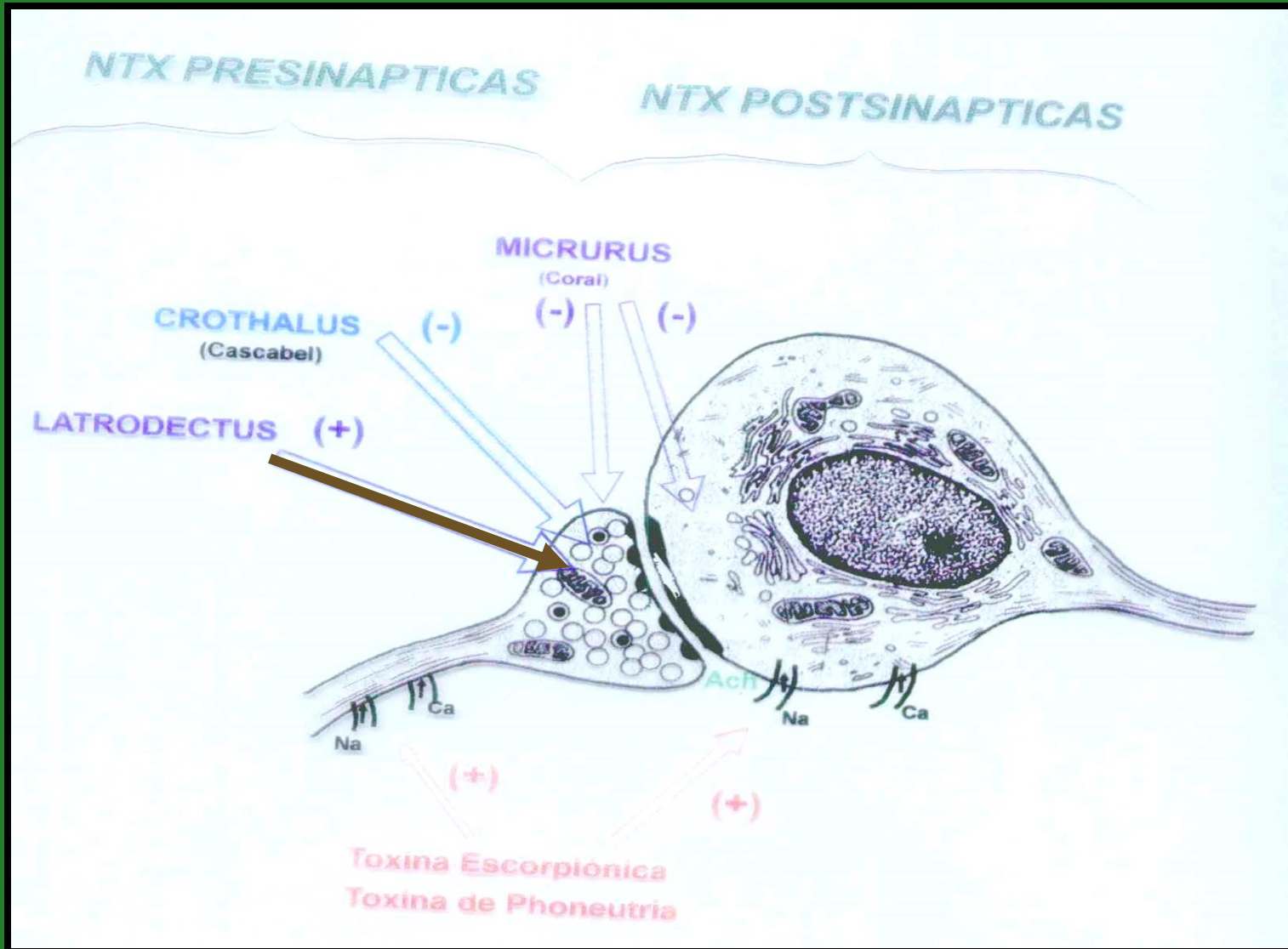
Arañas

Acción del veneno

ARAÑAS	ACCIÓN DEL VENENO	MANIFESTACIÓN
LATRODECTUS (viuda negra)	NEUROTÓXICA	SISTÉMICA



Acción del Veneno de latroedectus o “Viuda negra”



Clinica del emponzoñamiento por Latrodectus

- Dolor intenso local, irradiación y generalización
- Excitación , ansiedad , sensación de “muerte inminente” (cuadro dramático)
- Contractura muscular y fasciculaciones
- Disnea, sialorrea, sudoración y vómitos
- Dolor abdominal, “abdomen en tabla”
- Riesgos: cambios tensionales y electrolíticos bruscos (niños, cardiópatas y ancianos)

Acción del veneno

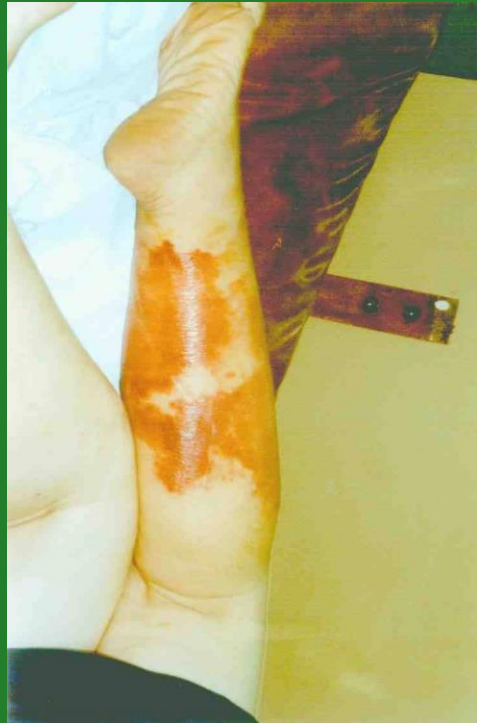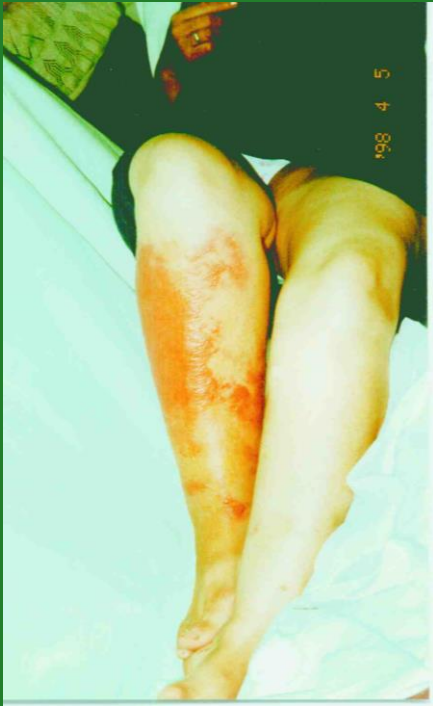ARAÑAS	ACCIÓN DEL VENENO	MANIFESTACIÓN
LOXOSCELES (Castaña doméstica)	DERMO NECROTIZANTE Y HEMOLÍTICO	LOCAL Y SISTÉMICA



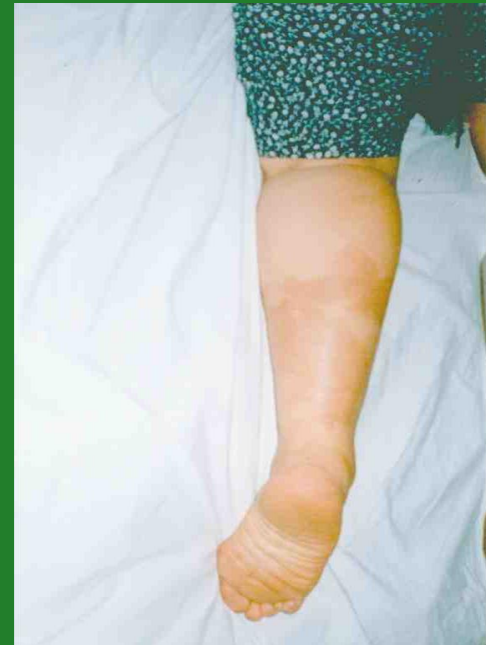Clínica de Loxoscelismo

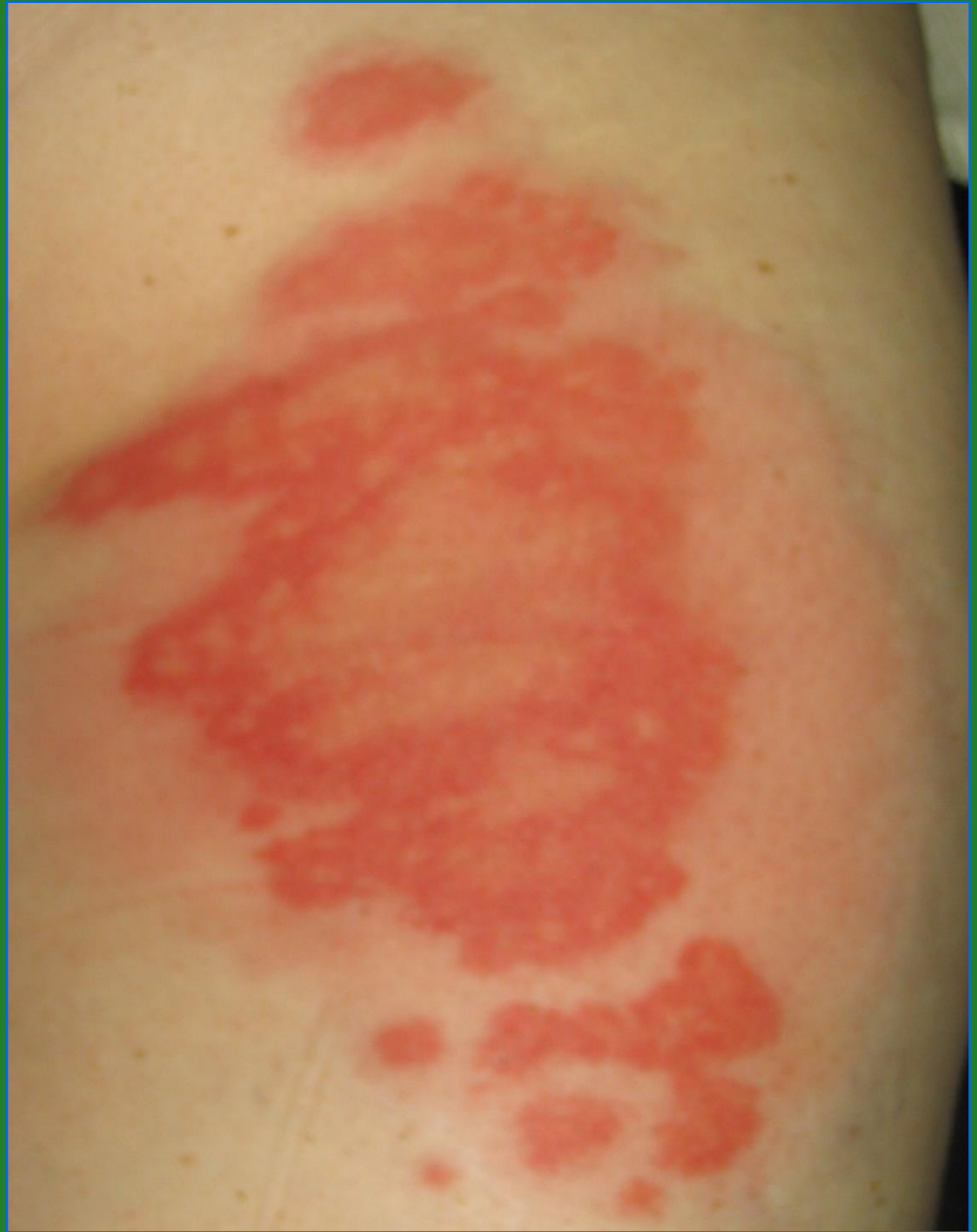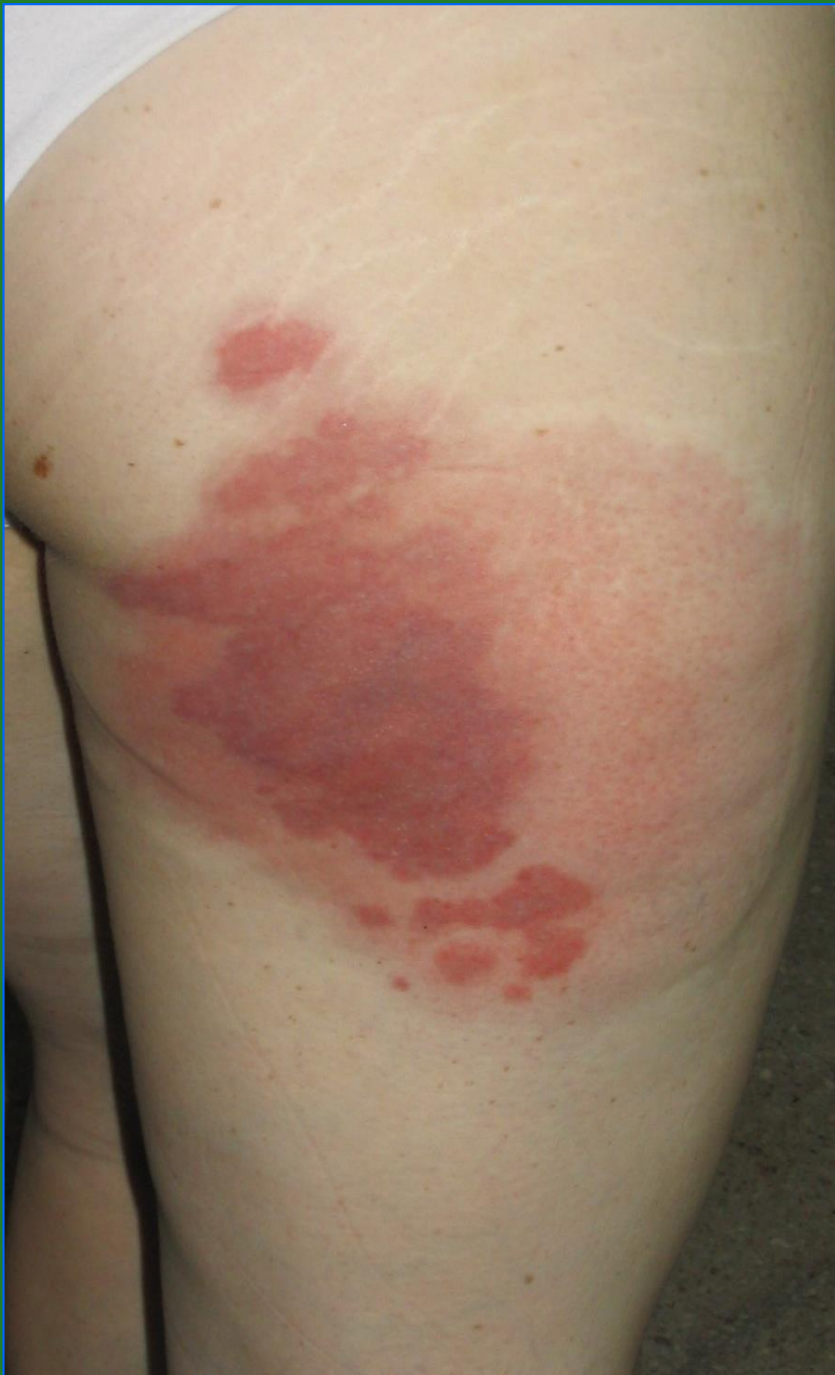- **Loxoscelismo – Cutáneo (85%)**
- daño local, dolor, placa eritematosa, con áreas rojo-violáceas y blanquecinas de bordes irregulares, “placa livedoide”.
- Evolución a la necrosis.

Loxoscelismo cutáneo



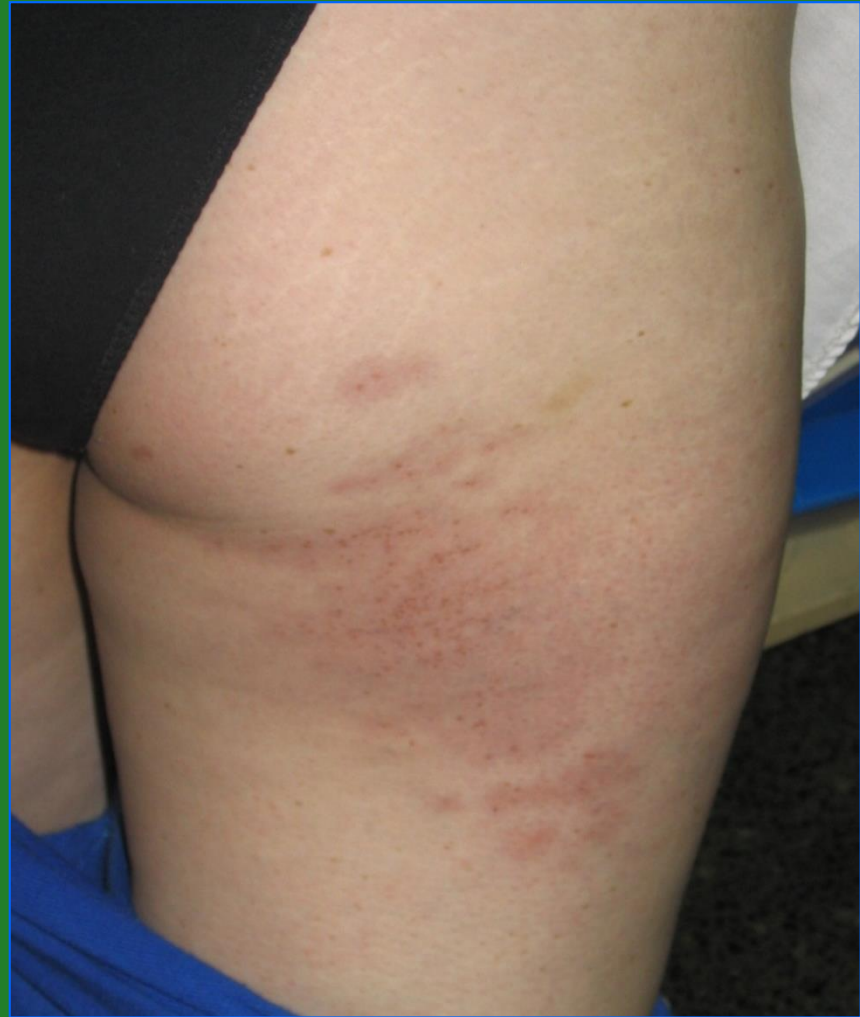(post- tratamiento)





**Loxoscelismo
Cutáneo**

Post- Tratamiento



Loxoscelismo cutáneo

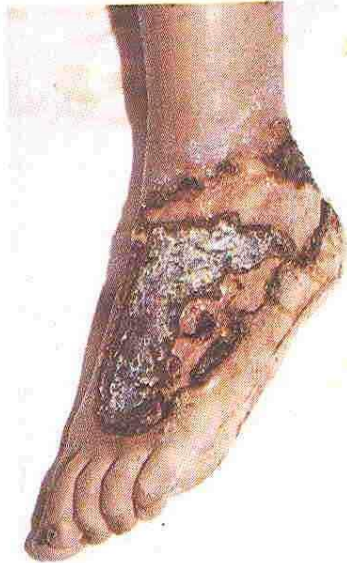
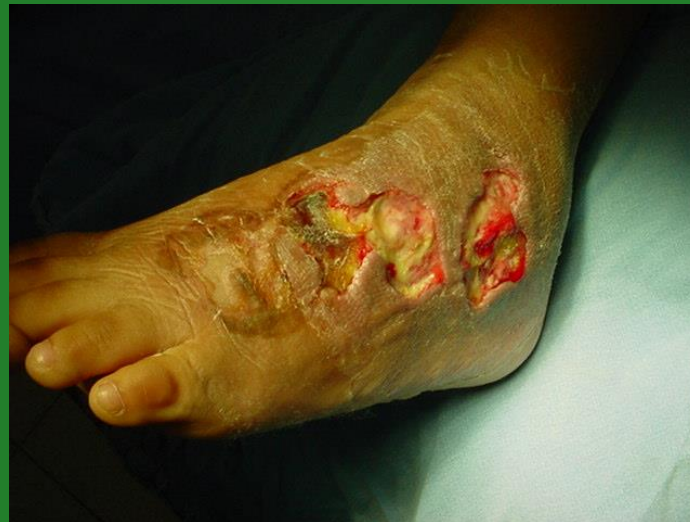
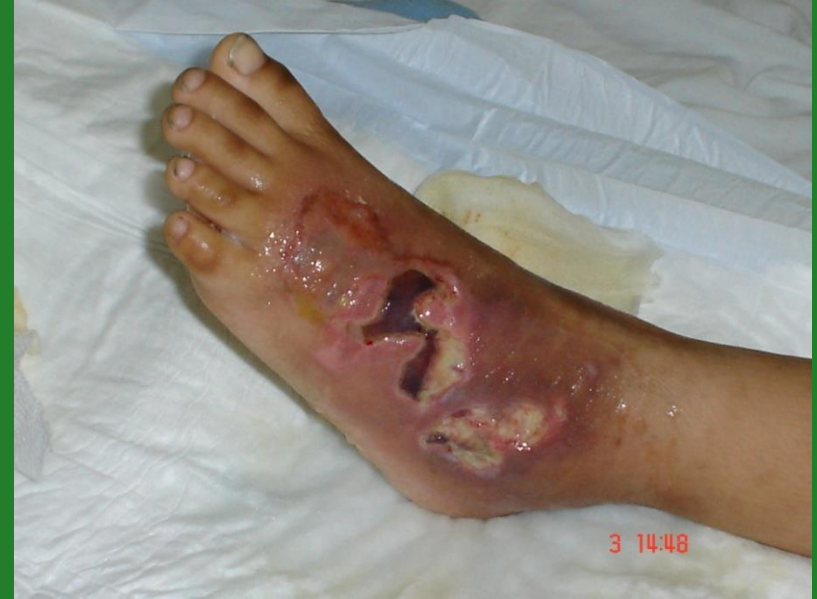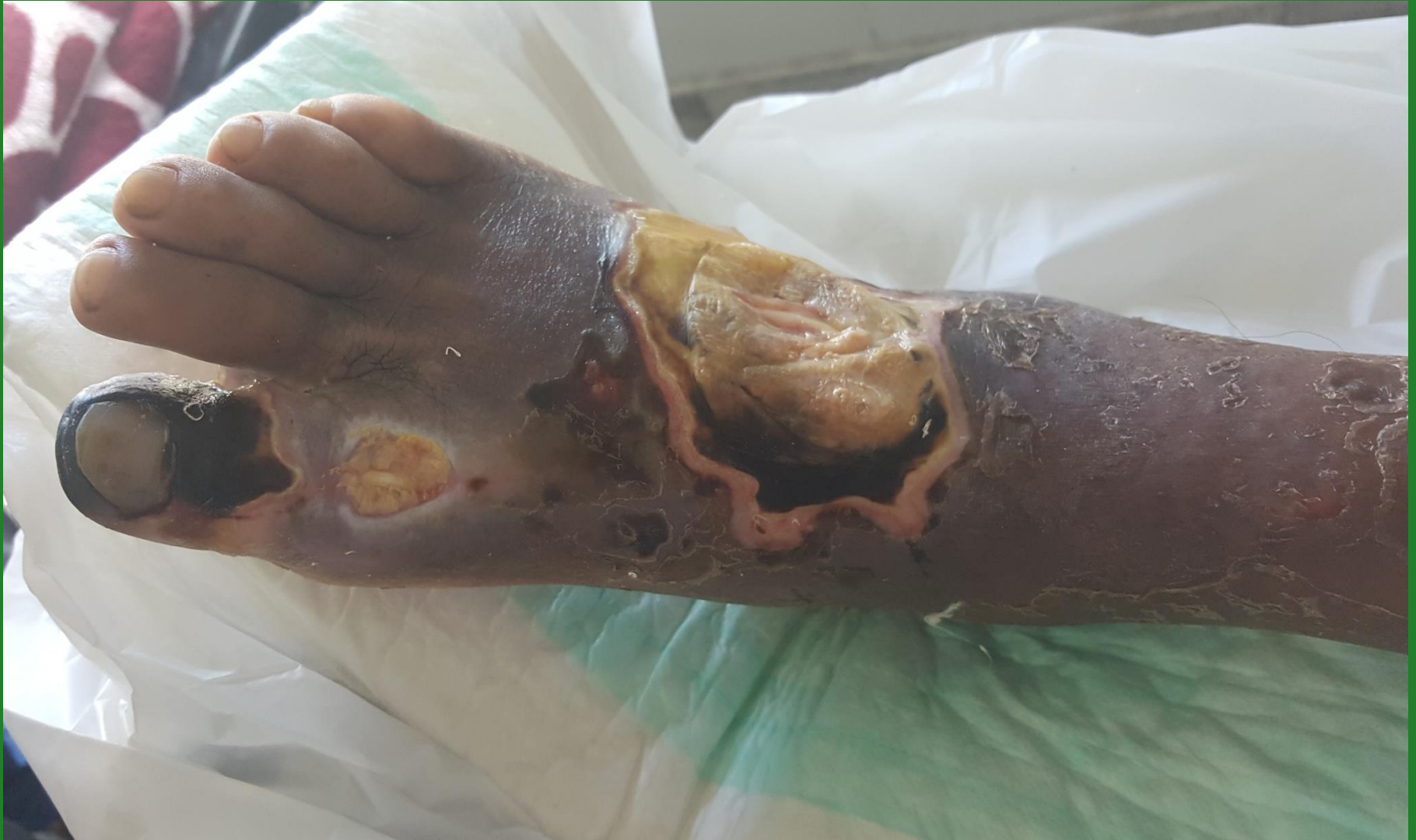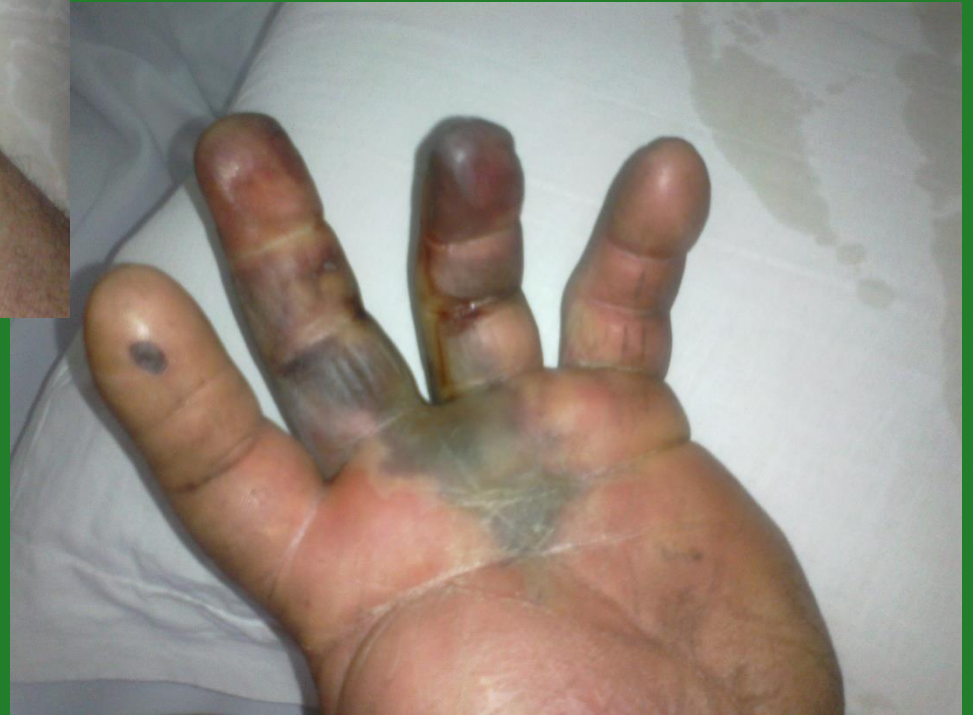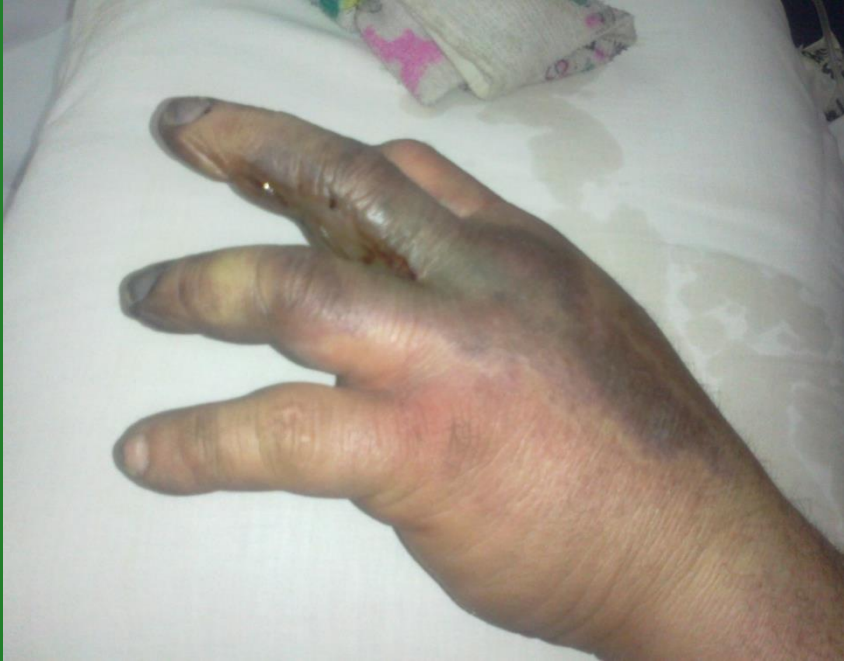Figura nº 4. Loxoscelismo cutáneo con 4 semanas de evolución. Escara en dorso de pie que permite observar una úlcera de contorno irregular.

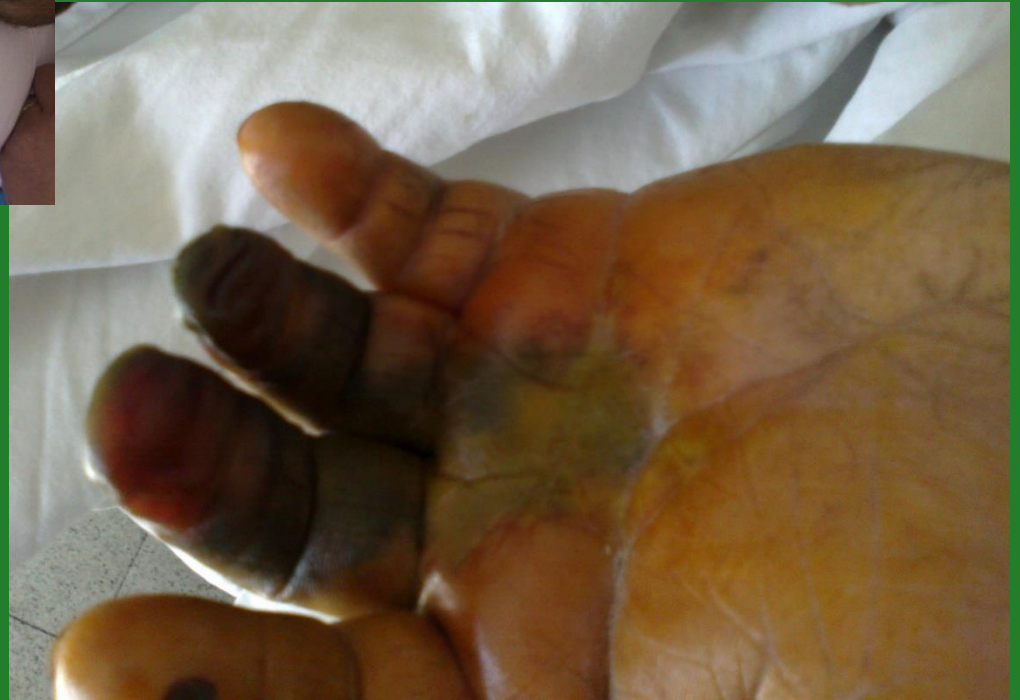
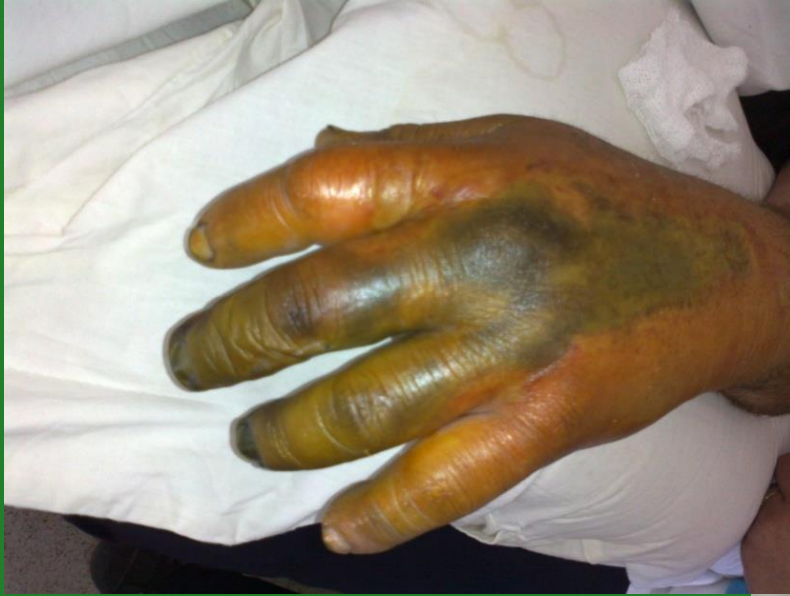


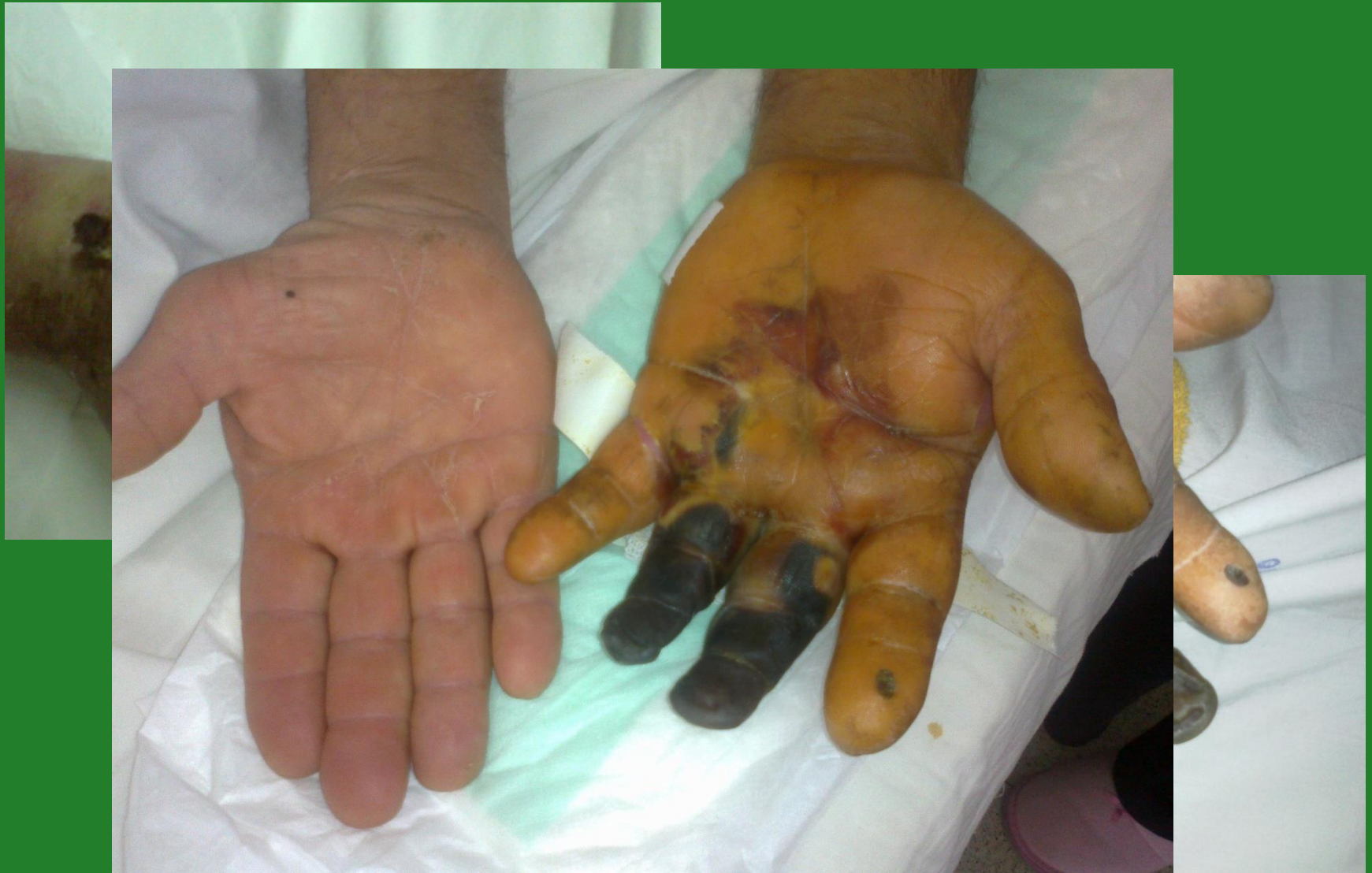Loxoscelismo cutáneo



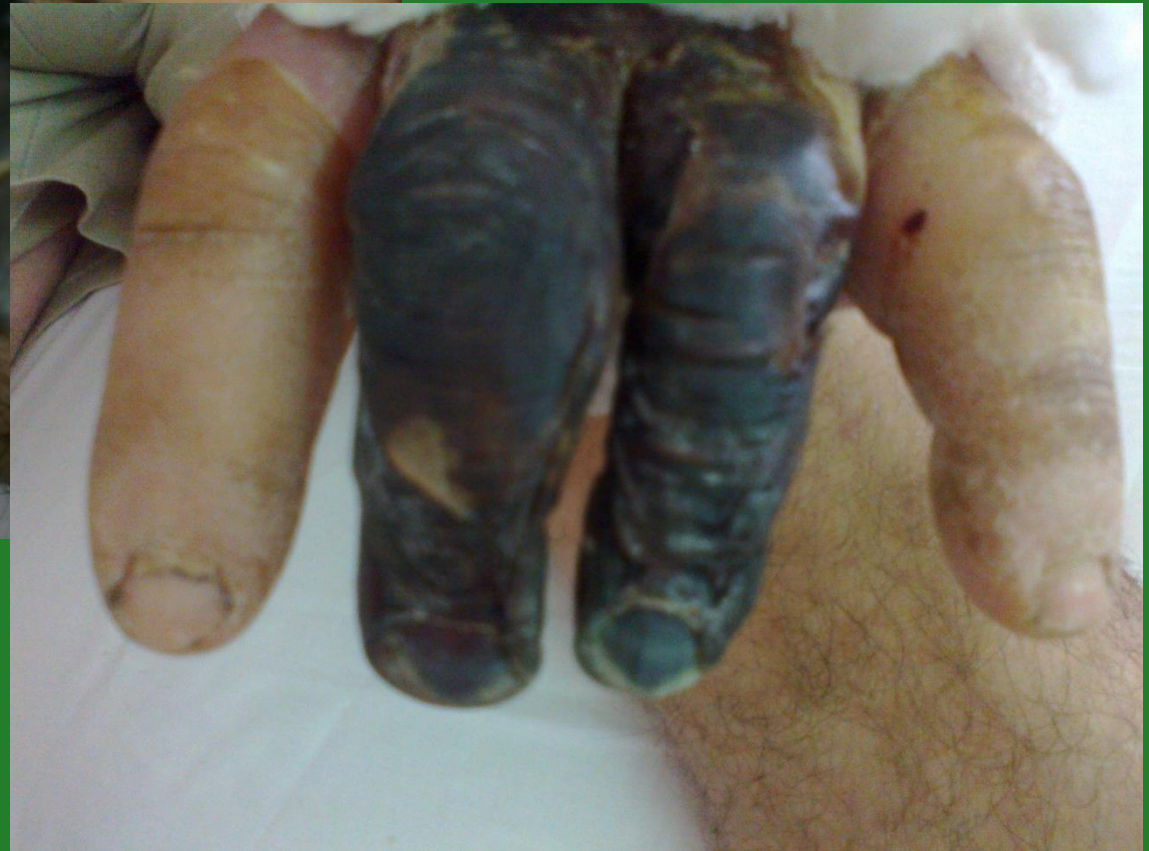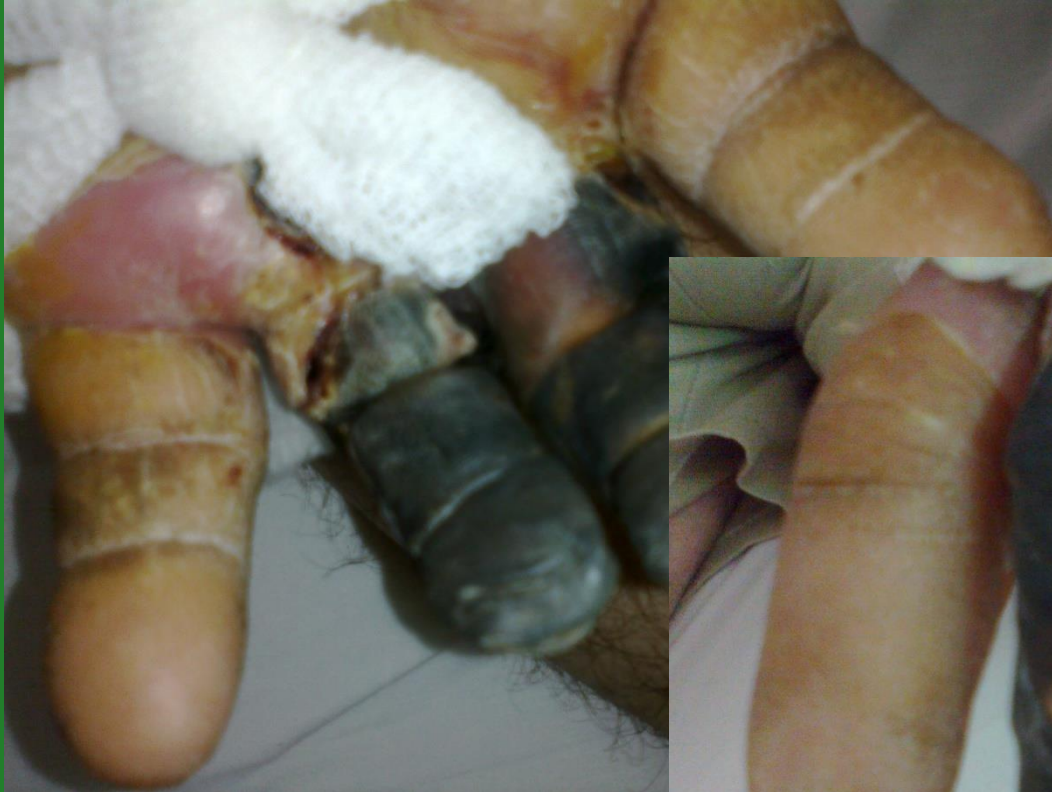Loxoscelismo cutáneo



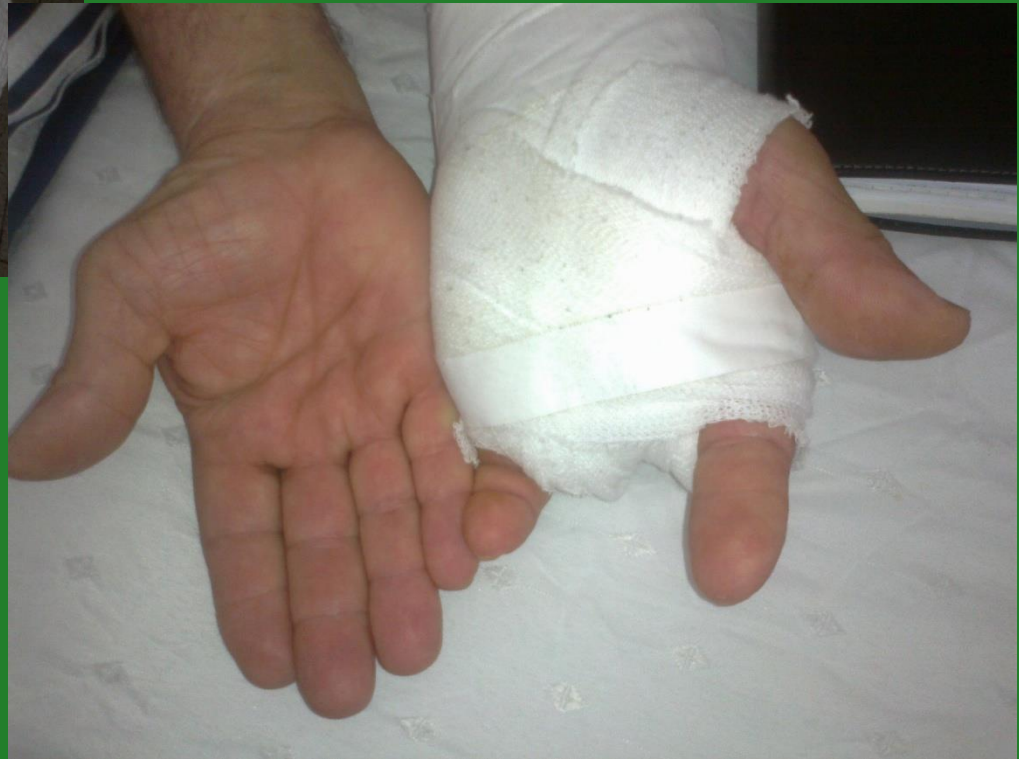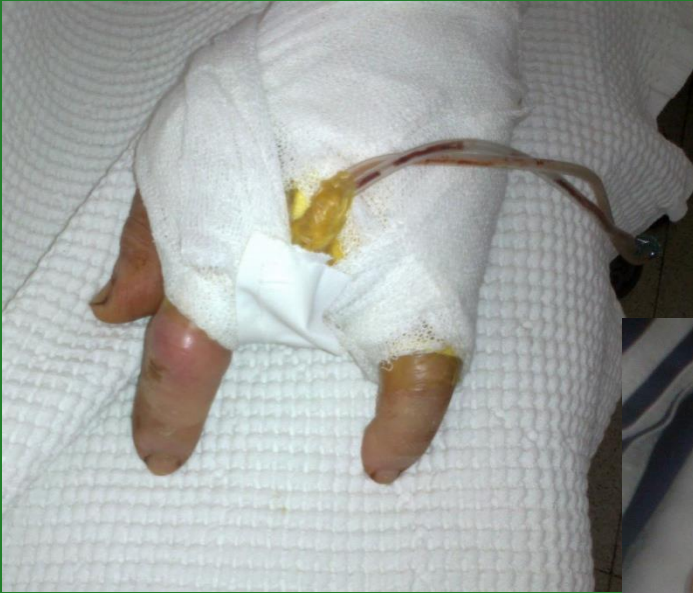Loxoscelismo cutáneo



Loxoscelismo cutáneo



Loxoscelismo cutáneo

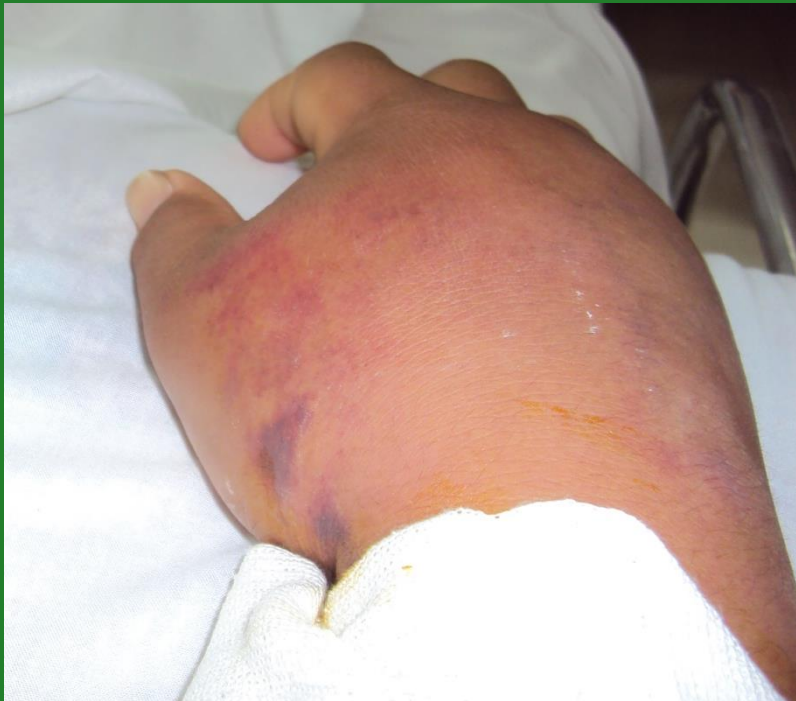
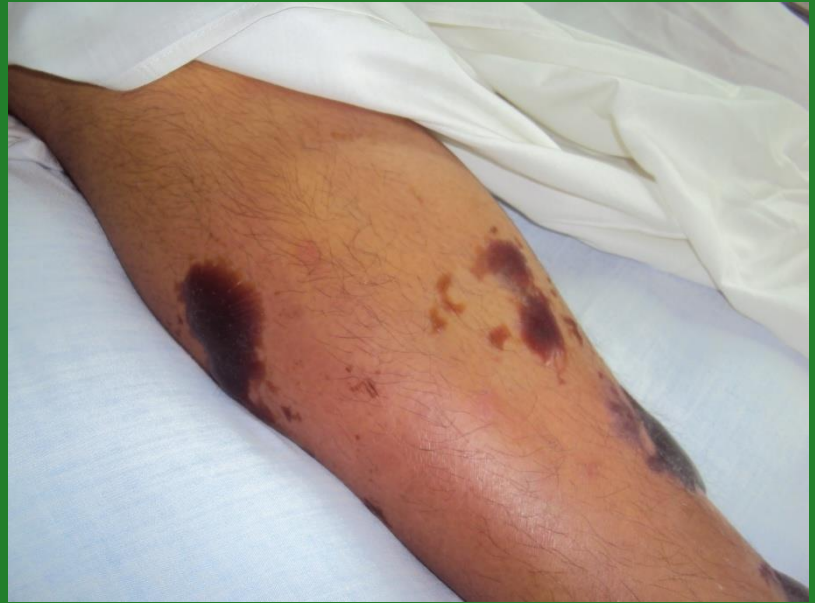
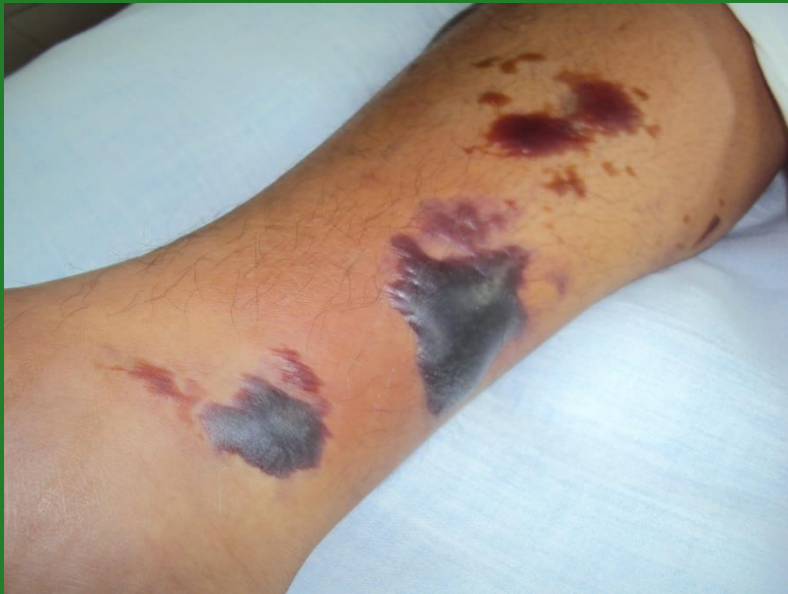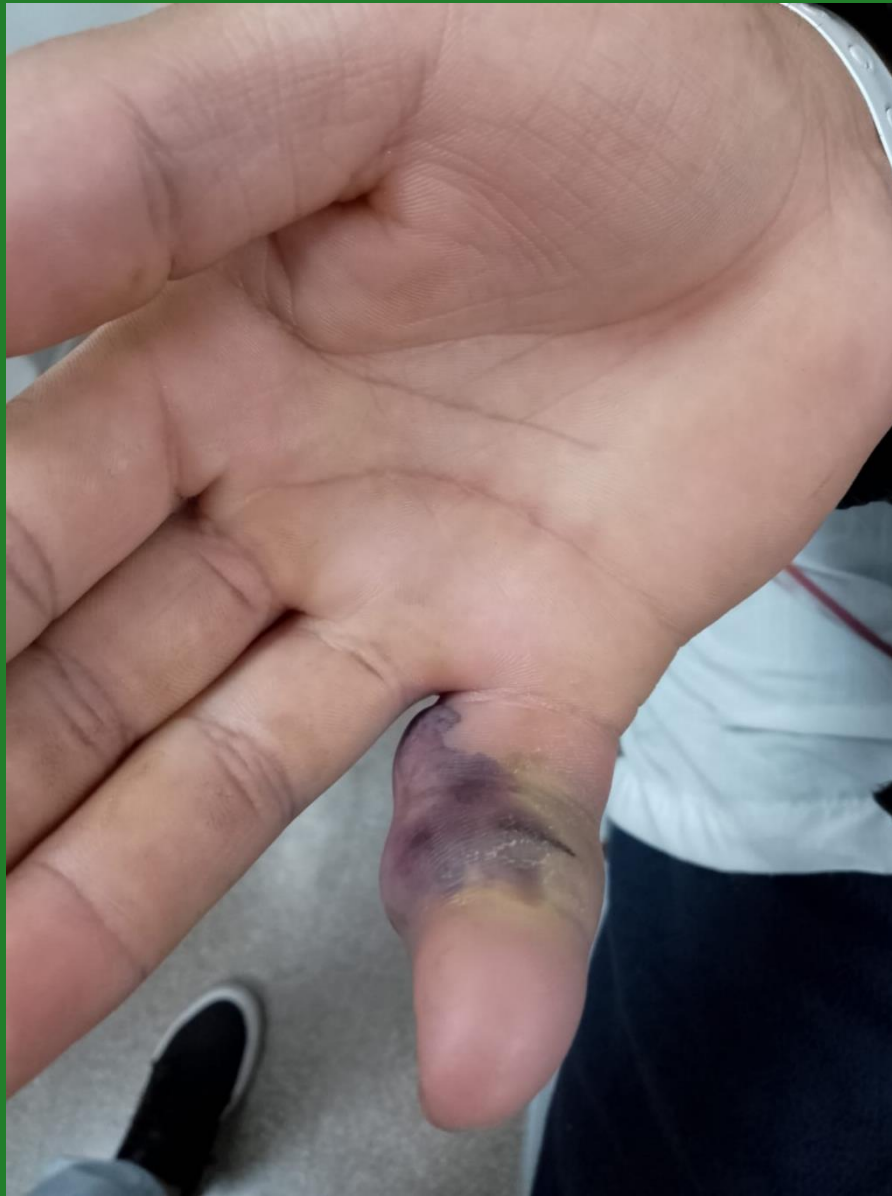Loxoscelismo Cutáneo –Viscero – Hemolítico (15%)

Primeras 48 hs. de la picadura por propiedad hemolítica del veneno:

- **Anemia hemolítica**
- **Ictericia**
- **Coagulación intravascular diseminada (CID)**
- **Hemoglobinuria, hematuria**
- **Insuficiencia renal aguda**

Puede llevar al óbito (letalidad > al 50%)





**Tiempo
trascendido...**

Terapéutica Adecuada

ARAÑAS

Tratamiento de Latrodectus

Antiveneno: ampollas de 2 ml.

- 1 frasco neutraliza la totalidad del veneno
- Sedación de síntomas casi instantáneos
- Tto. sostén: analgesia, gluconato de calcio

Generalmente buena evolución

Tratamiento de Loxosceles

Antiveneno: ampollas de 5 ml.

**1 frasco neutraliza 75 Dosis Mínima Necrotizantes
(DMN)**

- **Cutáneo Puro: 3 a 5 ampollas neutralizan 375 DMN**
- **Cutáneo Visceral: 10 ampollas para neutralizar 750 DMN**

Neutralizar más de 500 DMN para detener hemólisis

Arañas no peligrosas

Araña saltadora

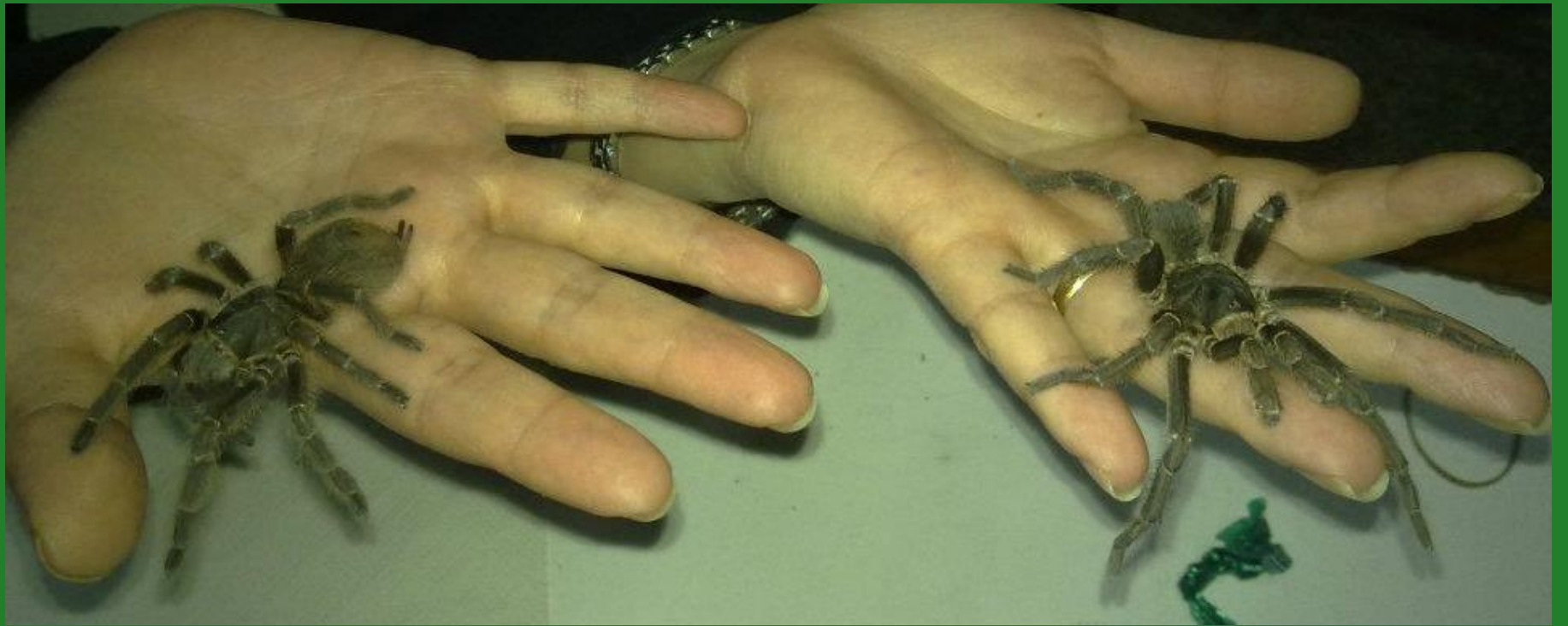

Lycosa malytiosa



Peluda o Pollito





Medidas de Prevención

- Limpieza permanente de habitaciones, rincones, detrás de cuadros
- No colgar ropas en paredes
- Camas separadas de las paredes
- Revisar camas y ropas antes de usar
- Eficacia relativa de insecticidas